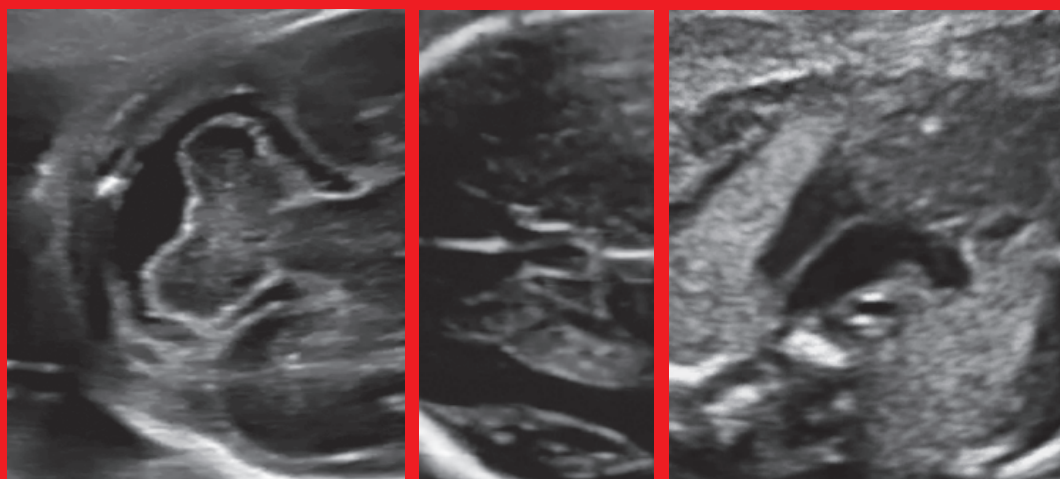


**Società Italiana di  
Ecografia Ostetrico Ginecologica**

**LINEE GUIDA SIEOG  
Edizione 2015**

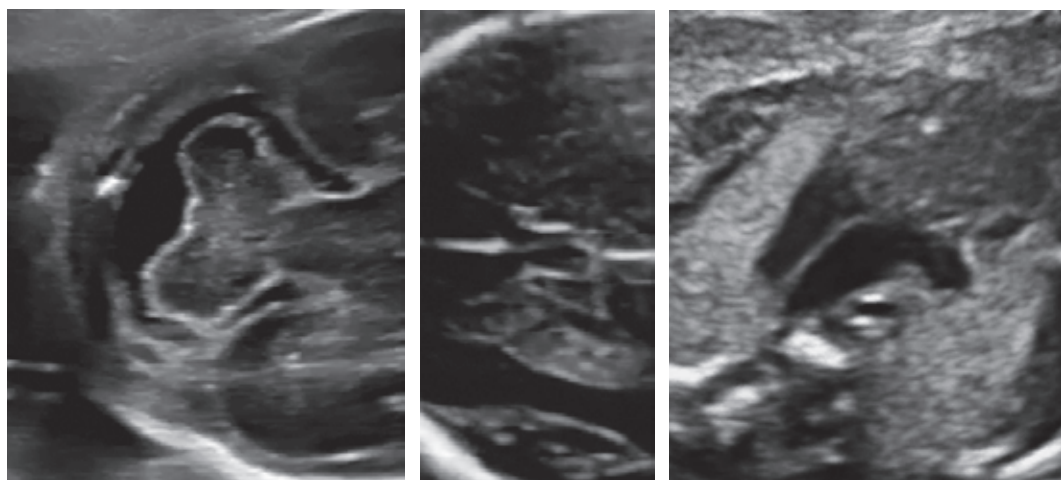


**SIEOG**

**EDITEAM**  
GRUPPO EDITORIALE

**Società Italiana di  
Ecografia Ostetrico Ginecologica**

**LINEE GUIDA SIEOG  
Edizione 2015**



**SIEOG**

 **EDITEAM**  
GRUPPO EDITORIALE

# SIEOG

## Società Italiana di Ecografia Ostetrico Ginecologica e Metodologie Biofisiche

Segreteria permanente e tesoreria:

Via dei Soldati, 25 - 00186 ROMA - Tel. 06.6875119 - Fax 06.6868142

info@sieog.it - www.sieog.it - C/C postale N. 20857009

### CONSIGLIO DIRETTIVO 2015-2017

#### **PRESIDENTE**

Giuseppe Rizzo (Roma)

#### **TESORIERE**

Francesco Labate (Palermo)

#### **PAST-PRESIDENT**

Giuseppe Calì (Palermo)

#### **SEGRETARIO**

Giuseppe Maria Maruotti (Napoli)

#### **VICEPRESIDENTI**

Dorella Franchi (Milano)

Federico Prefumo (Brescia)

#### **REVISORE DEI CONTI**

Domenico Corea (Catanzaro)

Luisa Di Luzio (Milano)

#### **CONSIGLIERI**

Roberta Zanarotti (Verona)

Elisa Pappalardo (Catania)

Valentina De Robertis (Bari)

Tullio Ghi (Parma)

Ambra Iuculano (Cagliari)

#### **PROBI VIRI**

Vincenzo D'Addario (Bari)

Fabrizio Taddei (Mantova)

Pasquale Martinelli (Napoli)

---

Copyright © 2015

ISBN: 88 - 6135 - 179 - 4  
978 - 88 - 6135 - 179 - 0



Via del Curato, 19/11 - 44042 Cento (FE)  
Tel. 051.904181/903368 - Fax 051.903368  
www.editeam.it - info@editeam.it

Progetto grafico: EDITEAM Gruppo Editoriale

Tutti i diritti sono riservati, nessuna parte di questa pubblicazione può essere riprodotta, trasmessa o memorizzata in qualsiasi forma e con qualsiasi mezzo senza il permesso scritto dell'Editore. L'Autore e l'Editore, declinano, dopo attenta e ripetuta correzione delle bozze, ogni responsabilità derivante da eventuali errori, peraltro, sempre possibili.

Finito di stampare Novembre 2015.

Le Linee Guida della Società Italiana di Ecografia Ostetrica e Ginecologica (SIEOG) sono giunte alla 5<sup>a</sup> edizione, e a questo proposito si ritiene utile ricordare come nell'ambito della diagnostica ecografica ostetrica e ginecologica la SIEOG ha provveduto alla elaborazione di Linee Guida fin dal 1996. Esse sono state costantemente aggiornate, ampliate negli anni e a tutt'oggi rappresentano un punto di riferimento per tutti gli operatori del settore.

Quest'ultima edizione è risultata particolarmente impegnativa e complessa in ragione sia della crescente importanza che hanno oggi le LG nella pratica clinica, sia per le numerose novità emerse in questi anni nella nostra disciplina. Attraverso un'accorta opera di revisione è stata mantenuta l'impostazione multidisciplinare delle edizioni precedenti e sono stati introdotti nuovi argomenti quali la ricerca del DNA fetale libero sul sangue materno, l'impiego dell'ecografia in sala parto e nella gravidanza gemellare. L'uso dell'ecografia del primo trimestre è stato trattato in due capitoli distinti: il primo riguarda l'uso dell'ecografia nelle complicitanze della gravidanza del primo trimestre. Per quanto riguarda lo screening dell'aneuploidia fetale vista l'imminente introduzione del test combinato nei LEA ministeriali si è deciso di non modificarle rispetto alla versione del 2010, aggiungendo però un'appendice sul DNA libero fetale nel sangue materno. In modo simile in attesa di disposizioni ministeriale sul training necessario per gli operatori e di audit dei Centri che eseguono diagnosi prenatale invasiva si è deciso di non modificare le Linee Guida sulla diagnostica invasiva. E' stata inoltre suggerita l'indicazione ad eseguire una scansione ecografica a 6-8 settimane nelle pazienti con pregresso parto cesareo e con pregressa gravidanza ectopica al fine di una identificazione più precoce di patologie ad elevata morbilità materna come la gravidanza con impianto su pregressa cicatrice o la gravidanza extrauterina. Nel capitolo relativo al II trimestre sono stati introdotti la visualizzazione del setto pellucido e della cisterna magna al fine di un miglioramento nello screening delle anomalie della linea mediana e della fossa cranica posteriore. Si è preso atto della potenziale utilità della scansione 3 vasi per lo studio del cuore di cui si incoraggia il suo utilizzo. Un'altra importante novità riguarda l'attenzione da riservare, sia nel II che III trimestre, alle pazienti con inserzione bassa anteriore della placenta e pregresso parto cesareo; in questi casi è stato raccomandato l'invio della gravida presso Centri con adeguate risorse al fine di una ottimale gestione nel sospetto di accretismo placentare.

Tutti gli altri capitoli sono stati revisionati alla luce delle recenti evidenze scientifiche e sono stati maggiormente messi in evidenza gli aspetti relativi all'informazione e consenso all'esame ecografico. In particolare si è suggerito un progressivo ricorso ad un'archiviazione dei referti e delle immagini possibilmente elettronico.

Si ritiene opportuno ricordare che se da un lato le Linee Guida rappresentano "raccomandazioni di comportamento clinico, prodotte attraverso un processo sistematico, allo scopo di assistere medici e pazienti nel decidere quali siano le modalità di assistenza più appropriate in specifiche circostanze cliniche", dall'altro, possono rappresentare un importante strumento di verifica del loro operato in caso di evento avverso, con rilevanti ricadute sia sotto il profilo penale che della responsabilità civile

(come recentemente stabilito dalla Legge Balduzzi). Quindi, in considerazione del fatto che le LG rappresentano un punto di riferimento anche per magistrati, avvocati, consulenti tecnici e Società assicuratrici si è ritenuto importante in questa prefazione chiarire e focalizzare il concetto di accuratezza diagnostica in alcuni ambiti della medicina prenatale al fine di meglio precisare possibilità e limiti di un processo diagnostico complesso basato sull'ecografia.

In particolare la diagnostica delle malformazioni fetali in uno scenario come quello Italiano in cui la Legge 194/78 regola la possibilità o meno di poter ricorrere ad un'interruzione terapeutica della gravidanza, assume significati complessi e può avere rilevanti risvolti etici, assistenziali e legali. In base alla suddetta legge il processo diagnostico completo andrebbe portato a compimento entro la 23<sup>a</sup> settimana di gestazione stante la successiva possibilità di sopravvivenza del feto al di fuori dell'utero materno. Questa implicazione cronologica complica in maniera sostanziale il processo decisionale e i comportamenti degli operatori che devono risolvere in breve tempo dubbi e incertezze riguardo a condizioni cliniche estremamente variabili e/o suscettibili di evolutività nel corso della vita intrauterina.

Deve essere ricordato inoltre che lo screening delle malformazioni fetali è stato introdotto in Europa, e anche in Italia, da circa 20 anni. Gli studi condotti con lo scopo di valutare la sensibilità dell'ecografia del II trimestre di gravidanza nell'identificazione delle anomalie fetali hanno fornito risultati variabili ed evidenziato molte problematiche relative alla ridotta numerosità dei campioni, alla metodologia degli studi e alla disomogeneità nella preparazione degli operatori che effettuavano lo screening. E' ovvio che gli studi più attendibili sono risultati quelli in cui sono stati esaminati campioni sufficientemente ampi di gravide non selezionate. La sensibilità riportata varia comunque dal 30% al 60% ed anche nello studio più recente la sensibilità dello screening ecografico (delle malformazioni fetali in Europa riportata al 30 luglio 2015 è risultata del 31%, e ciò malgrado il progresso tecnologico e le accresciute conoscenze culturali degli operatori avvenute negli ultimi due decenni ([www.eurocat-network.eu](http://www.eurocat-network.eu)).

Questi dati suggeriscono che anche oggi un esame ecografico effettuato correttamente per screening malformativo nel II trimestre di gravidanza, intorno alla 20<sup>a</sup> settimana di età gestazionale in una paziente a basso rischio, permette di identificare il 40% o meno delle malformazioni comunemente riscontrate alla nascita. Inoltre, la probabilità di riconoscere una malformazione, contrariamente a quanto si potrebbe pensare, non è sempre correlata alla gravità di questa. Molte malformazioni con esiti clinici catastrofici possono presentare reperti ecografici sfumati o addirittura assenti nel secondo e, a volte, anche nel terzo trimestre di gravidanza. A questo proposito è indispensabile ricordare come la capacità diagnostica dell'ecografia aumenti per alcuni tipi di difetti congeniti nel corso della gravidanza tanto che nel III trimestre sono identificabili circa il 20-30% di anomalie non identificate nel II trimestre e ciò in ragione della già citata evolutività di alcune patologie.

Molti fattori inoltre condizionano la non visualizzazione di un'anomalia: non tutte le parti fetali sono dimostrabili dall'ecografia in ragione della posizione fetale, dell'obesità materna, di cicatrici che limitano l'ecogenicità tessutale, della quantità del liquido amniotico.

Malgrado questi risultati non siano soddisfacenti, questa tipologia di screening continua ad essere eseguita. La possibilità di vedere anche soltanto una parte delle malformazioni consente in alcuni casi una possibilità di scelta in merito all'interruzione della gravidanza ed in altri casi uno specifico monitoraggio, una pianificazione del parto ed un miglioramento dell'outcome di questi feti.

A tutt'oggi quindi, la diagnosticabilità di specifiche malformazioni nel corso di esami ecografici "standard" deriva da studi su popolazione non a rischio con esami eseguiti da operatori con media preparazione. Tutti questi concetti vengono a volte sottostimati nei contenziosi medico-legali relativi alle mancate diagnosi delle malformazioni fetali, oggi sempre più frequenti nelle Corti di Giustizia del nostro Paese. E' quindi auspicabile che nelle consulenze tecniche si faccia riferimento a questi risultati e non a diagnosi eseguite in Centri di riferimento da operatori particolarmente esperti che spiegano prevalentemente la loro attività diagnostica su casi riferiti dai Centri periferici con sospetti diagnostici ben definiti o in condizioni di rischio preesistente. Si ritiene inoltre importante sottolineare come singoli casi (cosiddetti "case reports") in cui è riportata la diagnosi prenatale, non possono avere alcuna utilità pratica per stabilire la diagnosticabilità di una certa condizione malformativa: il fatto che un'anomalia sia stata riconosciuta qualche volta non implica che sia sempre riconoscibile.

Alla stesura di queste Linee Guida hanno contribuito il Consiglio Direttivo 2013-2015 e quello attuale nonché i rappresentanti dei Comitati ed in particolare del Comitato medico-legale, i Coordinatori Regionali e molti colleghi italiani e stranieri esperti nella diagnostica prenatale. Un ampio spazio alla discussione delle Linee Guida è stato dato sia nel corso del Congresso Nazionale SIEOG di Roma nel mese di maggio 2015 sia durante riunioni successive.

Un ringraziamento all'Editteam Gruppo Editoriale che anche questa volta ha curato la veste attuale e pazientemente seguito tutto l'iter editoriale.

*Giuseppe Rizzo*

*Giuseppe Cali*

# Indice

<b>Prefazione</b> .....	pag. VII
<b>Ecografia ostetrica nel primo trimestre</b> .....	>> 1
<b>Screening prenatale della Sindrome di Down</b> .....	>> 15
Appendice 1	
Test del DNA libero circolante nel sangue materno .....	>> 20
<b>Ecografia ostetrica nel secondo trimestre</b> .....	>> 23
<b>Ecografia ostetrica nel terzo trimestre</b> .....	>> 32
<b>Ecocardiografia fetale</b> .....	>> 38
<b>Ecografia transvaginale nel rischio di parto pretermine</b> .....	>> 55
<b>Office ecografia (o ecografia di supporto) in Ostetricia e Ginecologia</b> .....	>> 59
<b>Velocimetria Doppler in gravidanza</b> .....	>> 64
<b>Risonanza magnetica fetale</b>	
<b>Indicazioni, protocolli di studio e sicurezza</b> .....	>> 73
<b>Diagnosi prenatale invasiva</b> .....	>> 90
Prelievo dei villi coriali .....	>> 91
Amniocentesi .....	>> 97
Cordocentesi .....	>> 103
<b>La gravidanza gemellare</b> .....	>> 110
<b>Ecografia in sala parto</b> .....	>> 133
<b>Ecografia ginecologica</b> .....	>> 140
<b>Sonoisterografia</b> .....	>> 147
<b>Sonoisterosalpingografia</b> .....	>> 152
<b>Refertazione, documentazione e archiviazione dell'esame ecografico</b> .....	>> 161
Appendice 1	
Scansioni di cui si suggerisce archiviazione su fotogrammi da allegare alla refertazione .....	>> 166
<b>Glossario</b> .....	>> 168

## Prefazione

### Introduzione, obiettivi e metodologia

#### **Consiglio Direttivo 2013-2015**

*Presidente*

Giuseppe Cali

*Vice Presidente*

Giuseppe Rizzo

*Vice Presidente*

Mario Lituania

*Consiglieri*

Stefano Guerriero

Ambra Iuculano

Mariano Matteo Lanna

Giorgio Rembouskos

Lucia Rosignoli

*Segretario*

Francesco Labate

*Tesoriere*

Luisa Di Luzio

#### **Consiglio Direttivo 2015-2017**

*Presidente*

Giuseppe Rizzo

*Vice Presidente*

Dorella Franchi

*Vice Presidente*

Federico Prefumo

*Consiglieri*

Valentina De Robertis

Tullio Ghi

Ambra Iuculano

Elisa Pappalardo

Roberta Zanarotti

*Segretario*

Giuseppe Maria Maruotti

*Tesoriere*

Francesco Labate



Con la partecipazione di:

Gianfranco Altobelli

Domenico Arduini

Maria Bellotti

Katia Bilardo

Gianluca Campobasso

Giuseppe Canzone

Elisa Carboni

Ettore Cariati

Claudio Cavalli

Nicola Chianchiano

Enrico Colosi

Silvia Conticini

Eric Cosmi

Vincenzo D'Addario

Gian Carlo Di Renzo

Giuseppe Ettore

Caterina Exacoustios

Enrico Ferrazzi

Vlasta Fesslova

Tiziana Frusca

Sandro Gabrielli

Piero Galioti

Rosalba Giacchello

Antonella Giancotti

Francesco Leone

Maurizio Marasini

Pasquale Martinelli

Caterina Mastroianni

Annibale Mazzocco

Gianni Monni

Andrea Muscatello

Gianni Nazzarro

Francesco Orlandi

Lucia Pasquini

Enrico Periti

Nicola Persico

Gianluigi Pilu

Nicola Rizzo

Alberto Rossi

Mariangela Rustico

Massimo Salvatori

Luca Savelli

Andrea Sciarrone

Fabrizio Taddei

Alberto Tenore

Antonia Testa

Tullia Todros

Micaela Veneziano

Elsa Viora

Paolo Volpe

**Definizione di Linee Guida**

Le Linee Guida sono raccomandazioni di comportamento clinico, prodotte attraverso un processo sistematico, allo scopo di assistere medici e pazienti nel decidere quali siano le modalità di assistenza più appropriate in specifiche circostanze cliniche.

**Categoria**

Screening, diagnosi, prognosi, trattamento.

**Specialità clinica**

Ostetricia e Ginecologia.

**Tipologia di utilizzatore**

Operatore con competenze ostetrico-ginecologiche che sia in grado di eseguire un esame secondo le raccomandazioni di seguito riportate nelle Linee Guida.

**Potenziali utilizzatori**

Per favorire l'accesso alle strutture di riferimento per l'ecografia ostetrico-ginecologica e per rendere trasparenti i rapporti tra utente ed esperto del settore, si ritiene che queste Linee Guida siano rivolte anche alle seguenti categorie:

- Popolazione femminile
- Medici di Medicina Generale
- Medici Specialisti in Ostetricia e Ginecologia non esperti in Ecografia
- Medici Specialisti in altre discipline
- Ostetriche
- Magistrati
- Avvocati
- Assicuratori.

**Tipologia di paziente**

Popolazione femminile, in gravidanza e non in gravidanza.

**Obiettivi delle presenti Linee Guida**

- Definire le finalità di ogni specifico esame ecografico, cioè che cosa si propone ciascun esame.
- Definire le indicazioni di ogni esame ecografico, cioè della popolazione a cui offrire l'esame ecografico.
- Indicare i requisiti tecnologici della strumentazione.
- Indicare la modalità di esecuzione dell'esame.
- Riportare l'accuratezza attesa dall'esame ecografico.
- Indicare le modalità di refertazione.

**Responsabilità medico-legale**

Dato l'elevato contenzioso medico-legale derivante dall'attività medica, in particolare in ambito ostetrico-ginecologico, è necessario evidenzia-

re con la massima chiarezza che i limiti della Medicina non devono essere confusi con la colpa del medico. Qualsiasi atto medico, ancorché semplice ed effettuato con modalità corrette, può essere gravato da insuccesso che non va confuso con l'errore né tantomeno con la colpa. L'obbligazione di risultato non può essere pretesa in quanto non attuabile ed il nesso di causalità tra il comportamento del medico ed il danno deve essere accertato in maniera rigorosa sia in sede penale che in quella civile.

L'accuratezza diagnostica non può essere stabilita facendo riferimento a studi del tipo case-report (relazioni su singoli casi) oppure a statistiche limitate eseguite su popolazioni selezionate, ma è necessario considerare ampi ed attendibili studi statistici.

Lo studio EUROCAT (European Surveillance of Congenital Anomalies) che viene citato nei capitoli di queste Linee Guida è l'insieme dei registri nazionali e regionali delle anomalie congenite ed include 1,5 milioni di nati/anno in 22 Paesi, studiate con un protocollo comune ed un controllo della qualità dei dati: da esso risulta che in Europa la sensibilità dello screening ecografico delle malformazioni fetali è relativamente bassa, con una media del 31%.

Un elemento fondamentale nell'esercizio dell'attività medica è il patto di collaborazione fra il sanitario e la persona assistita, nell'attività diagnostica è essenziale che l'informazione fornita sia completa e che siano chiariti alla donna le finalità e i limiti dell'indagine ecografica.

### **Tipologia di prestazione oggetto delle Linee Guida**

Ecografia ostetrica e ginecologica. Approccio transaddominale e transvaginale. Sonoisterografia. Sonoisterosalpingografia, RMN.

### **Elenco degli argomenti oggetto delle presenti Linee Guida**

- Ecografia ostetrica nel primo trimestre con screening prenatale della Sindrome di Down.
- Ecografia ostetrica del secondo trimestre.
- Ecografia ostetrica del terzo trimestre.
- Ecocardiografia fetale.
- Risonanza magnetica fetale.
- Velocimetria Doppler in gravidanza.
- Ecografia transvaginale nel monitoraggio del parto pretermine.
- Diagnosi prenatale invasiva, con proposta di modulo di Consenso Informato.
- Office ecografia (*o ecografia di supporto*) in Ostetricia e Ginecologia.
- Ecografia ginecologica.
- Sonoisterografia.
- Sonoisterosalpingografia.

### **Metodologia della raccolta dati (banche dati)**

Per la stesura delle presenti Linee Guida, sono state consultate le pubblicazioni attinenti edite in campo internazionale e nazionale.

Per le pubblicazioni internazionali, è stata consultata la MEDLINE ([www.nih.nlm.gov](http://www.nih.nlm.gov)) e la Cochrane Library ([www.update-software.com/cochrane](http://www.update-software.com/cochrane)), ove attinente. E' stata inoltre eseguita, sempre su Internet, una ricerca accurata per verificare l'esistenza di analoghe Linee Guida edite da organismi nazionali e/o internazionali. Allo scopo, sono stati verificati, tra gli altri, i siti Web di: National Guideline ClearingHouse ([www.icbd.org](http://www.icbd.org)), International Society of Ultrasound in Obstetrics and Gynecology ([www.isuog.org](http://www.isuog.org)), American College of Obstetricians and Gynecologists ([www.acog.org](http://www.acog.org)), Royal College of Obstetricians and Gynecologists ([www.rcog.org.uk](http://www.rcog.org.uk)), Canadian Society of Obstetricians and Gynecologists ([www.sogc.medical.org/SOGnet/index\\_e.shtml](http://www.sogc.medical.org/SOGnet/index_e.shtml)) ed European Association of Perinatal Medicine ([www.eapm.it](http://www.eapm.it)). Eurocat ([www.eurocat-network.eu](http://www.eurocat-network.eu)).

Ove necessario sono state utilizzate altre banche dati specificamente indicate in ogni singola Linea Guida. Per ciò che concerne le pubblicazioni nazionali, sono stati consultati gli Atti dei Congressi SIEOG e SIGO (Società Italiana di Ginecologia ed Ostetricia) e le Linee Guida precedentemente pubblicate dalla SIEOG nel 2002, 2006 e 2010.

#### **Valutazione delle pubblicazioni selezionate**

E' stata adottata la seguente classificazione:

- Evidenza I-a Metanalisi di Randomized Clinical Trials (RCT).
- Evidenza I-b > 1 RCT.
- Evidenza I-c 1 RCT.
- Evidenza II-a Metanalisi di studi osservazionali (coorte o caso-controllo).
- Evidenza II-b Uno o più studi di coorte ben disegnati.
- Evidenza II-c Uno o più studi caso-controllo.
- Evidenza III Studi comparativi temporali, di correlazione, descrittivi o case-series.
- Evidenza IV Opinioni di esperti basate su esperienza clinica, rapporti di Commissioni.

#### **Metodologia seguita per arrivare al consenso sul Livello di raccomandazione**

Le valutazioni espresse all'interno dei gruppi di studio derivanti dall'analisi della letteratura sono state rilevate e messe a confronto, in modo che ciascuno dei partecipanti potesse rivedere i propri giudizi dopo avere conosciuto quelli degli altri, per favorire la correzione e la convergenza delle diverse posizioni, per ottenere la verifica ed il perfezionamento del consenso intorno alla formulazione delle raccomandazioni.

#### **Classificazioni delle raccomandazioni in base al Livello di Evidenza nelle banche dati utilizzate nelle presenti Linee Guida**

Per la definizione del Livello di Evidenza che sostiene le raccomandazioni di maggior interesse clinico, è stata utilizzata la seguente classi-

ficazione (NHS Executive, 1996: Clinical Guidelines: using clinical guidelines to improve patient care within the NHS. Department of Health, UK) che articola le raccomandazioni in 3 livelli:

- **Livello A** - Raccomandazioni basate su buone e concordi evidenze scientifiche.
- **Livello B** - Raccomandazioni basate su evidenze scientifiche limitate o non unanimemente concordi.
- **Livello C** - Raccomandazioni basate principalmente su opinioni di esperti e/o Consensus.

### **Implementazione**

Si prevede che le seguenti Linee Guida vengano utilizzate dagli operatori di ecografie ostetriche e ginecologiche in Italia anche nell'ambito di Strutture sanitarie pubbliche e private che erogano tali prestazioni.

### **Processo di valutazione delle Linee Guida**

Verrà effettuata una valutazione periodica dell'effettiva capacità delle presenti Linee Guida di modificare i comportamenti e di migliorare gli esiti clinici per cui sono state prodotte, attraverso metodologie e strumenti idonei.

### **Aggiornamento**

Ogni 3 anni. Qualora vi fossero importanti innovazioni tecnologiche, fisiopatologiche e/o diagnostiche, verrà pubblicata un'integrazione.

### **Tempi di implementazione**

Si ritiene necessario per un periodo di tempo minimo di 6 mesi a far data dalla pubblicazione di queste Linee Guida per una effettiva ed efficace implementazione nella pratica clinica (tenuto conto della necessità di un congruo intervallo di tempo per la diffusione delle informazioni in esse contenute sul territorio nazionale).

Per alcune innovazioni/modifiche introdotte nella presente edizione delle Linee Guida rispetto alla precedente si ritiene necessario un periodo di tempo maggiore.

In particolare:

- informazione/consenso informato: 18 mesi,
- dotazione hardware e software per refertazione, documentazione, archiviazione in formato digitale o cartaceo: 18 mesi.

### **Diffusione**

Verranno distribuite ai Soci SIEOG e rese disponibili.

## ECOGRAFIA OSTETRICA NEL PRIMO TRIMESTRE

### 1. Finalità dell'esame ecografico nel primo trimestre (°)

- 1.1 Visualizzazione dell'impianto in sede uterina della camera ovulare/sacco gestazionale ed il loro numero.
- 1.2 Visualizzazione della presenza e numero dei feti (°°), e della loro attività cardiaca.
- 1.3 Datazione della gravidanza.
- 1.4 Misurazione della translucenza nucale (NT)<sup>°°°</sup>.
- 1.5 In caso di gravidanza multipla, definizione di corionicità ed amnionicità.

(°) *Per primo trimestre si intende il periodo di età gestazionale fino a 13 settimane e 6 giorni.*

(°°) *Si definisce "embrione" il prodotto del concepimento fino a 10 settimane compiute (pari a 10 settimane e 0 giorni di età gestazionale), si definisce "feto" da 10 settimane e 1 giorno in poi.*

(°°°) *Tale valutazione deve essere effettuata esclusivamente a 11-13 settimane + 6 gg di gestazione (CRL fetale: 45-84 mm). La misurazione deve essere effettuata dopo aver informato la paziente e aver ottenuto il consenso da parte di quest'ultima a sottoporsi al test di screening. Per garantire la correttezza dei tempi di esecuzione è opportuna una specifica prenotazione. Nei casi in cui, la translucenza nucale non venga valutata durante un esame ecografico effettuato a 11-13+6 settimane, la paziente dovrà esserne informata ed è necessario riportare sul referto la mancata misurazione della translucenza nucale. Anche nel caso in cui la gestante decida di non sottoporsi al test è opportuno riportarlo sul referto.*

## 2. Indicazioni all'esame ecografico nel primo trimestre

- 2.1 Datazione (Evidenza II-a. Livello di raccomandazione A).
- 2.2 Screening per la trisomia 21 del primo trimestre (Evidenza II-a. Livello di raccomandazione A).
- 2.3 Rischio specifico per malformazione fetale (Evidenza II-c. Livello di raccomandazione B).
- 2.4 Perdite ematiche vaginali e/o dolore pelvico (Evidenza II-a. Livello di raccomandazione A).
- 2.5 Discrepanza fra volume uterino rilevato all'esame obiettivo e volume atteso per l'età gestazionale anamnestic (Evidenza II-a. Livello di raccomandazione A).
- 2.6 Richiesta di diagnosi prenatale invasiva (Evidenza IV. Livello di raccomandazione C).
- 2.7 Nelle pazienti precesarizzate al fine di valutare la sede di impianto del sacco gestazionale (fondo, corpo, istmo) (Evidenza II-c. Livello di raccomandazione C).

## 3. Requisiti tecnologici della strumentazione

- 3.1 L'esame può essere effettuato per via transaddominale o transvaginale con ecografo in tempo reale dotato di sonda addominale di almeno 3,5 MHz e/o di sonda vaginale di almeno 5 MHz. E' consigliato l'esame per via transvaginale nelle situazioni in cui l'esame eseguito per via transaddominale non sia dirimente e viceversa.

## 4. Modalità di esecuzione dell'esame

- 4.1 In assenza di altre indicazioni specifiche, l'ecografia di screening del primo trimestre va eseguita a 11-13 settimane + 6 gg di gestazione, allo scopo di rendere possibile di soddisfare con un unico esame tutte le finalità elencate al punto 1.
- 4.2 Vanno ricercati i seguenti parametri preliminari:
  - Valutazione delle regioni annessiali e della morfologia uterina.
  - Presenza o assenza di camera ovulare all'interno dell'utero.
  - Identificazione di embrione/feto.

- Numero di embrioni/feti.
- Presenza o assenza dell'attività cardiaca rilevata in B-mode o in M-mode. E' sconsigliato l'utilizzo del Doppler pulsato o colore per la rilevazione dell'attività cardiaca nel periodo embrionale (fino a 10 settimane e 0 giorni).
- Misura della camera ovulare (o sacco gestazionale o SG), se non è visualizzabile l'embrione. Della camera ovulare (CO o SG) va considerato il diametro medio, ponendo i calibri interno-interno, ottenuto dalla media di 3 diametri (longitudinale, trasversale, antero-posteriore) misurati in due scansioni dell'utero (longitudinale e trasversale).
- Misura dell'embrione/feto: lunghezza cranio-caudale (CRL) e/o diametro biparietale (BPD o DBP). Il CRL va misurato con l'embrione/feto in scansione sagittale, in posizione neutra (né iperesteso né iperflesso), escludendo il sacco vitellino. Va effettuata la ridatazione ecografica solo se i valori biometrici rilevati non sono compresi nei limiti di normalità della curva di riferimento e se la discrepanza fra età gestazionale anamnestica ed età gestazionale ecografica è uguale o superiore ad una settimana. Tuttavia, la decisione di ridatare la gravidanza deve essere preceduta da un'attenta valutazione anamnestica della gestante (ritmo dei cicli mestruali, assunzione di estroprogestinici o capoparto poco prima dell'ultima mestruazione, caratteristiche degli ultimi 2 cicli, ecc.). In gravidanze ottenute con metodi di fecondazione assistita e concepimento in vitro, la datazione della gravidanza deve essere calcolata dalla data di concepimento. In caso di sospetta aneuploidia oppure in presenza di anomalie fetali maggiori è consigliabile non ridatare la gravidanza per discrepanza delle misurazioni ottenute in quanto, in questi casi, una ridatazione maschererebbe deficit di crescita precoci che solitamente si associano ad anomalie fetali (trisomia 18, triploidia, ecc.). E' consigliato programmare l'ecografia ostetrica del primo trimestre tra 11 settimane + 0 giorni e 13 settimane + 6 giorni ossia per CRL tra 45 e 84 mm.

#### 4.3 Misurazione della translucenza nucale:

- Il CRL deve essere compreso tra 45 e 84 mm.
- Scansione sagittale del feto che deve apparire sullo schermo in orizzontale.
- Feto in posizione neutrale, con la testa in asse con la colonna, non flessa o iperestesa.
- Immagine del profilo fetale comprendente la punta del naso, il palato di forma rettangolare (non deve essere visualizzato il processo frontale dell'osso mascellare), il diencefalo.
- Le immagini ideali devono comprendere solamente la testa fetale e la porzione superiore del torace.



- Ingrandimenti tali per cui ogni movimento del calibro produce un cambiamento della misurazione di 0,1 mm.
  - Le misurazioni devono essere prese con il bordo interno della rima orizzontale dei calibri, posizionato sulla linea che definisce lo spessore della translucenza nucale.
  - Le barra orizzontale dei calibri non deve sporgere nello spazio anecogeno della translucenza nucale.
  - Abbassare i guadagni e posizionare il fuoco appena sotto la translucenza nucale.
  - L'armonica tissutale può essere utilizzata se consente di ottenere immagini di qualità superiore.
  - E' necessario distinguere la cute fetale dall'amnion.
- 4.4 In caso di gravidanze plurime è necessario valutare la corionicità/amnionicità (Evidenza II-a. Livello di raccomandazione A).
- 4.5 L'esame ecografico nel primo trimestre di gravidanza non ha come finalità la ricerca di eventuali malformazioni del feto. L'introduzione dello screening della translucenza nucale ha alimentato un interesse nella valutazione anatomica precoce durante l'ecografia tra 11+0 e 13+6 settimane gestazionali. Lo standard della valutazione dell'anatomia fetale rimane l'esame ecografico del secondo trimestre. I limiti di tale valutazione nel primo trimestre includono la precocità dell'epoca gestazionale e la necessità di operatori esperti e di cui si suggerisce specifica formazione. Comunque, qualora si osservi un quadro ecografico sospetto per malformazione e/o una translucenza nucale superiore al 99° centile è consigliato effettuare un approfondimento diagnostico precoce (Evidenza III. Livello di raccomandazione B).
- 4.6 Non esistono al momento prove dell'efficacia di uno screening universale della preeclampsia nel primo trimestre, sia perché l'efficacia dello screening deve ancora essere validata in maniera prospettica, sia perché non sono ancora ben definite le modalità di gestione della gravidanza in caso di risultato di rischio aumentato.
- 4.7 Diagnosi di aborto interno. Si può formulare diagnosi di "aborto interno" se (Evidenza II-a. Livello di raccomandazione A):
- Non si visualizza l'attività cardiaca in un embrione con CRL uguale o superiore a 7 mm (se l'esame è eseguito per via transvaginale). In caso di CRL minore di 7 mm in assenza di attività cardiaca: ripetere controllo ecografico dopo almeno 7 giorni.
  - Non si visualizza l'attività cardiaca in un embrione con CRL uguale o superiore a 10 mm (se l'esame è effettuato per via transaddominale).

- Non si visualizza l'embrione in una camera ovulare con diametro medio uguale o superiore a 25 mm; in caso di dubbio chiedere una seconda opinione o ripetere il controllo ecografico dopo sette giorni prima di fare diagnosi. Con diametro medio del sacco gestazionale minore di 25 mm senza evidenza di embrione, ripetere il controllo ecografico dopo sette giorni.

4.8 Si può formulare diagnosi di aborto incompleto se si evidenzia la presenza all'interno della cavità uterina di echi iperecogeni, ben definiti, da riferire a tessuto trofoblastico, con frequente evidenza di vascolarizzazione (a differenza dei coaguli, mal definiti e avascolari), in paziente nella quale una pregressa ecografia ha dimostrato la presenza di camera gestazionale intrauterina (Evidenza II-a. Livello di raccomandazione A).

4.9 Si può formulare diagnosi di aborto completo se non si evidenzia tessuto trofoblastico all'interno della cavità uterina in paziente nella quale una precedente ecografia ha dimostrato la presenza di camera gestazionale intrauterina. In assenza di una precedente ecografia ben documentata, la gravidanza va descritta come "a localizzazione incerta" ("Pregnancy of Unknown Location", PUL), e seguita con monitoraggio della beta-hCG e ripetizione dell'indagine ecografica (Evidenza II-a. Livello di raccomandazione A).

4.10 **Diagnosi di gravidanza ectopica.** La diagnosi di gravidanza ectopica viene posta combinando la valutazione ecografica transvaginale e il dosaggio della  $\beta$ -hCG sierica. La sensibilità dell'ecografia transvaginale nella diagnosi di gravidanza ectopica va dal 73,9% al 90,9%, la specificità è del 99,9%. Il valore predittivo positivo e negativo sono rispettivamente 93,5-96,7% e 99,4-99,8%. Di seguito vengono riassunti i criteri ecografici per la diagnosi delle diversi varianti di gravidanza ectopica.

#### 4.10.1 Gravidanza tubarica

##### Reperti ecografici annessiali:

- massa disomogenea ("*blob sign*" presente nel 57,9% delle gravidanze ectopiche) adiacente all'ovaio e separabile da esso con una leggera pressione della sonda transvaginale ("*sliding organs sign*"). Il valore predittivo positivo varia dall'80 al 90%;
- massa parauterina con anello iperecogeno attorno al sacco gestazionale o "*bagel sign*", presente nel 20,4% delle gravidanze ectopiche confermate;
- sacco gestazionale con polo fetale dotato di attività cardiaca (gravidanza extrauterina vitale nel 7,2% delle gravidanze ectopiche);

- sacco gestazionale con polo fetale privo di attività cardiaca (gravidenza extrauterina non vitale nel 5,9% delle gravidanze ectopiche).

La presenza di un sacco vitellino o di un polo fetale ha un valore predittivo positivo di quasi il 100% (**Evidenza II-a. Livello di raccomandazione A**).

Il **color Doppler** può essere utile nell'evidenziare il flusso trofoblastico, caratterizzato da bassa resistenza. Tale reperto Doppler può essere presente anche nel corpo luteo che è omolaterale alla gravidenza ectopica nel 70% dei casi.

#### **Reperti ecografici intrauterini:**

- **utero vuoto**, con rima endometriale sottile o ispessita;
- **pseudosacco gestazionale** (una raccolta fluida centrale rispetto alla cavità uterina);
- camera gestazionale intrauterina concomitante (**gravidenza eterotopica**).

La presenza di raccolte fluide intraperitoneali aumenta la probabilità di gravidenza ectopica.

#### **4.10.2 Gravidenza interstiziale**

- Cavità uterina vuota con sacco gestazionale a più di 1 cm dal suo margine laterale con sottile strato di miometrio (<5 mm) attorno al sacco.

#### **4.10.3 Gravidenza cornuale** (gravidenza in un corno accessorio di un utero unicorne).

I segni ecografici caratteristici sono:

- una singola porzione interstiziale della tuba nel corpo uterino;
- un sacco gestazionale, mobile e separato dall'utero, circondato da miometrio;
- un peduncolo vascolare di collegamento tra il sacco gestazionale e l'utero unicorne.

#### **4.10.4 Gravidenza cervicale**

Segni ecografici diagnostici:

- presenza di sacco gestazionale all'interno del canale cervicale;
- non evidenza di gravidenza intrauterina;
- presenza di una reazione deciduale;
- utero a clessidra con cervice "a botte" per età gestazionali  $\geq 7$  sett.;

- sacco gestazionale con evidenza di attività cardiaca, che indica una gravidanza vitale al di sotto dell'OUI.

Per la diagnosi differenziale con aborto in atto:

- valutare la presenza o l'assenza di attività cardiaca;
- valutare la forma del sacco gestazionale;
- valutare la presenza o l'assenza di flusso peritrofoblastico col color Doppler;
- muovere delicatamente la cervice con la sonda transvaginale.

#### 4.10.5 **Caesarean scar pregnancy**

Con "Caesarean scar pregnancy" si fa riferimento ad una gravidanza impiantata sulla cicatrice di uno o più pregressi parti cesarei. La sua diagnosi si basa mediante ecografia transvaginale su:

- test di gravidanza positivo;
- sacco gestazionale non visualizzabile in cavità uterina e/o nel canale cervicale;
- sacco gestazionale (con o senza embrione) evidenziabile tra vescica e porzione istmica anteriore dell'utero;
- assente o ridotto spessore (1-3 mm) del miometrio tra vescica e sacco gestazionale;
- presenza di embrione e/o sacco vitellino o feto con o senza attività cardiaca;
- al color Doppler presenza di vascolarizzazione attorno al sacco gestazionale ed in rapporto con la vescica;
- in caso di dubbio diagnostico una valutazione sinergica transaddominale e transvaginale consente di ottenere una visione panoramica dell'utero e una definizione più chiara del sito d'impianto del sacco gestazionale, riducendo il rischio di un falso negativo.

La maggiore accuratezza diagnostica è tra la 6<sup>a</sup> e l'8<sup>a</sup> settimana; in seguito l'espansione del sacco gestazionale nella cavità uterina potrebbe non rendere chiaro il sito primitivo di impianto (Evidenza II-c. Livello di raccomandazione B).

#### 4.10.6 **Gravidanza ovarica**

La diagnosi è difficile. L'immagine ecografica è caratterizzata dalla presenza di un anello trofoblastico iperecogeno circondato da tessuto ovarico, da cui il sacco gestazionale non può essere separato con una leggera pressione della sonda transvaginale.

#### 4.10.7 **Gravidanza addominale**

La diagnosi si basa su:

- 1) feto fuori dall'utero;
- 2) non evidenza di parete uterina tra il feto e la vescica;
- 3) vicinanza delle parti fetali alla parete addominale materna;
- 4) posizione eccentrica del feto;
- 5) placenta fuori dalla cavità uterina;
- 6) placenta immediatamente adiacente al torace e alla testa fetale senza liquido amniotico interposto.

#### 4.10.8 **Gravidanza a localizzazione sconosciuta (PUL, Pregnancy Unknown Localization)**

Le PUL rappresentano spesso un problema iatrogeno, specie negli ultimi anni in seguito alla disponibilità di test di gravidanza urinari assai sensibili in grado di fornire un risultato positivo già a 5 settimane di amenorrea.

Si definisce PUL una condizione nella quale è presente un test di gravidanza positivo, ma non vi sono segni di gravidanza intra o extrauterina alla valutazione ecografica transvaginale.

PUL non rappresenta, quindi, una diagnosi definitiva e non è sinonimo di gravidanza extrauterina. D'altro canto, l'esito più temuto della PUL tra tutti quelli possibili è proprio la presenza di una gravidanza ectopica. Infatti una diagnosi tardiva di gravidanza ectopica (EP), può causare gravi conseguenze in termini di mortalità e morbilità materne. D'altro lato, è altrettanto importante evitare l'«overtreatment» di una PUL, ad esempio con una terapia con metotrexate, in una paziente nella quale la gravidanza potrebbe potenzialmente evolvere verso una gravidanza intrauterina evolutiva. In letteratura il tasso riferito della PUL varia tra il 5 e il 23%. Tutte le donne con gravidanza a localizzazione incerta devono essere considerate a rischio di gravidanza ectopica finché non sia individuata la sede effettiva.

La maggior parte delle donne (50-70%) con diagnosi iniziale di PUL va incontro a risoluzione spontanea della gravidanza (failing/failed PULs): quindi in queste pazienti si avrà un aborto spontaneo o una risoluzione spontanea di una gravidanza ectopica ed esse necessiteranno quindi di alcun trattamento medico o chirurgico. Solo una minoranza (0,1%) delle donne con PUL esiterà in una "PUL persistente", definita come la presenza di riscontro ecografico non diagnostico in combinazione con un lieve aumento o plateau a livelli di hCG sierici seriatati.

L'esito più temuto della PUL tra tutti quelli possibili è la presenza di una gravidanza ectopica. Infatti una diagnosi

tardiva di gravidanza ectopica (EP), può causare gravi conseguenze in termini di mortalità e morbilità materne. D'altro lato, è altrettanto importante evitare l'“overtreatment” di una PUL, ad esempio con una terapia con metotrexate, in una paziente nella quale la gravidanza potrebbe potenzialmente evolvere verso una gravidanza intrauterina evolutiva. Non esiste un livello discriminatorio di  $\beta$ -hCG che possa orientare verso la diagnosi e la gestione di una gravidanza a localizzazione incerta, mentre sono indicati il follow-up ecografico e i dosaggi seriati di  $\beta$ -hCG.

Si suggerisce l'utilizzo del “*beta-hCG ratio*”, che è definito come il rapporto tra  $\beta$ -hCG 48 ore/ $\beta$ -hCG 0 ore, ed è ritenuto chiaramente superiore ai livelli assoluti di  $\beta$ -hCG sierico, e consente di prevedere l'esito futuro di una PUL permettendo di classificare le PUL a basso e ad alto rischio di gravidanza ectopica. Un aumento di hCG sierica da 0 alle 48 ore di oltre il 66% (il rapporto di hCG >1,66) è un buon predittore di una gravidanza intrauterina evolutiva. Una diminuzione hCG >13% o una hCG ratio di <0,87 ha una sensibilità del 93% e una specificità del 97% per la previsione di una “failing PU”; queste pazienti hanno solo bisogno di un successivo follow-up.

Quando il  $\beta$ -hCG aumenta ma con un incremento inferiore al 66% la paziente deve essere invece attentamente monitorizzata in quanto esiste un elevato rischio di presenza di gravidanza extrauterina.

Se la donna presenta un incremento delle concentrazioni di  $\beta$ -hCG maggiore del 66% si può tranquillizzare la stessa sulla possibilità che la gravidanza sia evolutiva, e quindi programmare un'ecografia transvaginale per valutare la localizzazione della gravidanza 7-14 giorni dopo. Se le  $\beta$ -hCG presentano un valore >1.500 UI è necessario programmare a breve il controllo ecografico anche perché una gravidanza extrauterina non può essere esclusa.

## 5. Refertazione scritta

Deve essere sempre redatto un referto scritto in cui sono segnalati i seguenti dati:

- Indicazione all'esame.
- Sede e numero di camere ovariche.
- Numero di embrioni/feti, presenza o assenza di attività cardiaca.
- Corionicità/amnionicità in caso di gravidanza plurima.
- Misura del diametro medio della camera ovarica (se non è evidenziabile l'embrione) oppure della lunghezza cranio-caudale (CRL). I valori bio-

metrici devono essere comparati con la curva di riferimento utilizzata segnalando se la datazione ecografica corrisponde all'età gestazionale anamnestica. Se i valori biometrici rilevati non corrispondono, la ridatazione (che non deve essere inferiore ad una settimana) va refertata.

- Misura della translucenza nucale, se eseguita.
- Eventuali anomalie uterine e/o annessiali.
- Eventuali consigli per controlli clinici successivi (ecografici e non ecografici).
- Eventuali limiti dell'esame (obesità, non accettazione della donna ad effettuare l'esame per via transvaginale in caso di reperto non dirimente all'esame eseguito per via transaddominale, ecc.).

## 6. Consenso informato

Il referto che includa la misurazione della translucenza nucale nell'ambito dello screening per la trisomia 21 deve essere accompagnato da relativo consenso informato, firmato dalla gestante.

## Bibliografia

- American College of Obstetricians and Gynecologists Committee Opinion Summary No. 638: First-Trimester Risk Assessment for Early-Onset Preeclampsia. *Obstet Gynecol* 2015; 126: 689.
- Bakker M, Pajkrt E, Bilardo CM. Increased nuchal translucency with normal karyotype and anomaly scan: what next? *Best Pract Res Clin Obstet Gynaecol* 2014; 28: 355-66.
- Barnhart K, van Mello NM, Bourne T, Kirk E, Van Calster B, Bottomley C et al. Pregnancy of unknown location: a consensus statement of nomenclature, definitions, and outcome. *Fertil Steril* 2011; 95: 857-66.
- Barnhart KT. Clinical practice. Ectopic pregnancy. *N Engl J Med* 2009; 361: 379-87.
- Benson CB, Doubilet PM, Peters HE et al. Intrauterine fluid with ectopic pregnancy: a reappraisal. *J Ultrasound Med* 2013; 32: 389-93.
- Brown DL, Doubilet PM. Transvaginal sonography for diagnosing ectopic pregnancy: positivity criteria and performance characteristics. *J Ultrasound Med* 1994; 13: 259-266.
- Chen CH, Wang PH, Liu WM. Successful treatment of cesarean scar pregnancy using laparoscopically assisted local injection of etoposide with transvaginal ultrasound guidance. *Fertil Steril* 2009; 92: 1747e9-11.
- Cicero S, Avgidou K, Rembouskos G, Kagan KO, Nicolaidis KH. Nasal bone in first-trimester screening for trisomy 21. *Am J Obstet Gynecol* 2006; 195: 109-14.
- Committee on Obstetric Practice. ACOG committee opinion. Placenta accreta. Number 266, January 2002. American College of Obstetricians and Gynecologists. *Int J Gynaecol Obstet* 2002; 77: 77-8.

- Comstock C, Huston K, Lee W. The ultrasonographic appearance of ovarian ectopic pregnancies. *Obstet Gynecol* 2005; 105: 42-5.
- Condous G, Kirk E, Van Calster B, Van Huffel S, Timmerman D, Bourne T. Failing pregnancies of unknown location: a prospective evaluation of the human chorionic gonadotrophin ratio. *BJOG* 2006; 113: 521-7.
- Condous G, Okaro E, Khalid A et al. The accuracy of transvaginal sonography for the diagnosis of ectopic pregnancy prior to surgery. *Hum Reprod* 2005; 20: 1404-9.
- Cordina M, Schramm-Gajraj K, Ross JA, Lautman K, Jurkovic D. Introduction of a single visit protocol in the management of selected patients with pregnancy of unknown location: a prospective study. *BJOG* 2011; 118: 693-7.
- Day A, Sawyer E, Mavrelou D et al. Use of serum progesterone measurements to reduce need for follow-up in women with pregnancies of unknown location. *Ultrasound Obstet Gynecol* 2009; 33: 704-10.
- Doubilet PM, Benson CB, Bourne T, Blaivas M; Society of Radiologists in Ultrasound Multispecialty Panel on Early First Trimester Diagnosis of Miscarriage and Exclusion of a Viable Intrauterine Pregnancy, Barnhart KT, Benacerraf BR, Brown DL, Filly RA, Fox JC, Goldstein SR, Kendall JL, Lyons EA, Porter MB, Pretorius DH, Timor-Tritsch IE. Diagnostic criteria for nonviable pregnancy early in the first trimester. *N Engl J Med* 2013; 369: 1443-51.
- Doubilet PM, Benson CB. Further evidence against the reliability of the human chorionic gonadotropin discriminatory level. *J Ultrasound Med* 2011; 30: 1637-42.
- Ectopic pregnancy and miscarriage. NICE guidelines n. 154, 2012.
- Einkenkel J, Stumpp P, Kosling S et al. A misdiagnosed case of caesarean scar pregnancy. *Arch Gynecol Obstet* 2005; 271: 178-81.
- Ellaithy M, Abdelaziz A, Hassan MF. Outcome prediction in pregnancies of unknown location using endometrial thickness measurement: is this of real clinical value? *Eur J Obstet Gynecol Reprod Biol* 2013; 168: 68-74.
- Farraposo S, Montenegro N, Matias A. Evaluation of the role of first-trimester obstetric ultrasound in the detection of major anomalies: a systematic review. *J Perinat Med* 2014; 42: 141-9.
- Godin PA, Bassil S, Donnez J. An ectopic pregnancy developing in a previous caesarean section scar. *Fertil Steril* 1997; 67: 398-400.
- Ioannou C, Sarris I, Hoch L, Salomon LJ, Papageorgiou AT, International Fetal and Newborn Growth Consortium for the 21st Century. Standardisation of crown-rump length measurement. *BJOG* 2013; 120 (Suppl. 2): 38-41.
- Jurkovic D, Bourne TH, Jauniaux E, Campbell S, Collins WP. Transvaginal color Doppler study of blood flow in ectopic pregnancies. *Fertil Steril* 1992; 57: 68-73.
- Jurkovic D, Hillaby K, Woelfer B et al. First-trimester diagnosis and management of pregnancies implanted into the lower uterine segment Caesarean section scar. *Ultrasound Obstet Gynecol* 2003; 21: 220- 227.
- Kagan KO, Valencia C, Livanos P, Wright D, Nicolaides KH. Tricuspid regurgitation in screening for trisomies 21, 18 and 13 and Turner syndrome at 11+0 to 13+6 weeks of gestation. *Ultrasound Obstet Gynecol* 2009; 33: 18-22.



- Kirk E, Condous G, Bourne T. Pregnancies of unknown location. *Best Pract Res Clin Obstet Gynaecol* 2009; 23: 493-9.
- Kirk E, Condous G, Van Calster B et al. Rationalizing the follow-up of pregnancies of unknown location. *Hum Reprod* 2007; 22: 1744-50.
- Kirk E, Papageorghiou AT, Condous G et al. The diagnostic effectiveness of an initial transvaginal scan in detecting ectopic pregnancy. *Hum Reprod* 2007; 22: 2824-8.
- Knez J, Day A, Jurkovic D. Ultrasound imaging in the management of bleeding and pain in early pregnancy. *Best Pract Res Clin Obstet Gynaecol* 2014; 28: 621-36.
- Lawrence A, Jurkovic D. Three-dimensional ultrasound diagnosis of interstitial pregnancy. *Ultrasound Obstet Gynecol* 1999; 14: 292-3.
- Maiz N, Valencia C, Kagan KO, Wright D, Nicolaidis KH. Ductus venosus Doppler in screening for trisomies 21, 18 and 13 and Turner syndrome at 11-13 weeks of gestation. *Ultrasound Obstet Gynecol* 2009; 33: 512-7.
- Manuale SIEOG. Il primo trimestre di gravidanza: dallo screening alla diagnosi delle anomalie fetali. Editeam Gruppo Editoriale, 2010.
- Marchiolé P, Gorlero F, de Caro G et al. Intramural pregnancy embedded in a previous Cesarean section scar treated conservatively. *Ultrasound Obstet Gynecol* 2004; 23: 307-9.
- Mavrelou D, Sawyer E, Helmy S et al. Ultrasound diagnosis of ectopic pregnancy in the non-communicating horn of a unicornuate uterus (cornual pregnancy). *Ultrasound Obstet Gynecol* 2007; 30: 765-70.
- Maymon R, Halperin R, Mendlovic S et al. Ectopic pregnancies in caesarean scar: review of the medical approach to an iatrogenic complication. *Hum Reprod Update* 2004; 10: 515-23.
- Maymon R, Halperin R, Mendlovic S, Schneider D, Vaknin Z, Herman A, Pansky M. Ectopic pregnancies in Caesarean section scars: the 8 year experience of one medical centre. *Hum Reprod* 2004; 19: 278-84.
- Napolitano R, Dhimi J, Ohuma EO, Ioannou C, Conde-Agudelo A, Kennedy SH, Villar J, Papageorghiou AT. Pregnancy dating by fetal crown-rump length: a systematic review of charts. *BJOG* 2014; 121: 556-65.
- Nicolaidis KH. Turning the pyramid of prenatal care. *Fetal Diagn Ther* 2011; 29: 183-196.
- Nyberg DA, Hughes MP, Mack LA et al. Extra-uterine findings of ectopic pregnancy at transvaginal US: importance of echogenic fluid. *Radiology* 1991; 178: 823-6.
- Poole A, Haas D, Magann EF. Early abdominal ectopic pregnancies: a systematic review of the literature. *Gynecol Obstet Invest* 2012; 74: 249-60.
- Preisler J, Kopeika J, Ismail L, Vathanan V, Farren J, Abdallah Y, Battacharjee P, Van Holsbeke C, Bottomley C, Gould D, Johnson S, Stalder C, Van Calster B, Hamilton J, Timmerman D, Bourne T. Defining safe criteria to diagnose miscarriage: prospective observational multicentre study. *BMJ* 2015 Sep 23; 351: h4579. doi: 10.1136/bmj.h4579.
- Raccomandazioni congiunte SIGU (Società Italiana Genetica Umana) e SIEOG (Società Italiana di Ecografia Ostetrico-Ginecologica). Utilizzo appro-

priato delle tecniche di CMA (Chromosomal Microarrays Analysis) in diagnosi prenatale. 2014.

- Rossi AC, Prefumo F. Accuracy of ultrasonography at 11-14 weeks of gestation for detection of fetal structural anomalies: a systematic review. *Obstet Gynecol* 2013; 122: 1160-7.
- Rotas MA, Haberman S, Levгур M. Cesarean scar ectopic pregnancies: etiology, diagnosis, and management. *Obstet Gynecol* 2006; 107: 1373-81.
- Rygh AB, Greve OJ, Fjetland L et al. Arteriovenous malformation as a consequence of a scar pregnancy. *Acta Obstet Gynecol Scand* 2009; 88: 853-5.
- Salomon LJ, Alfirevic Z, Bilardo CM, Chalouhi GE, Ghi T, Kagan KO, Lau TK, Papageorgiou AT, Raine-Fenning NJ, Stirnemann J, Suresh S, Tabor A, Timor-Tritsch IE, Toi A, Yeo G. ISUOG practice guidelines: performance of first-trimester fetal ultrasound scan. *Ultrasound Obstet Gynecol* 2013; 41: 102-13.
- Salomon LJ, Bernard M, Amarsy R, Bernard JP, Ville Y. The impact of crown-rump length measurement error on combined Down syndrome screening: a simulation study. *Ultrasound Obstet Gynecol* 2009; 33: 506-11.
- Salvesen K, Lees C, Abramowicz J, Brezinka C, Ter Haar G, Marsál K, Board of International Society of Ultrasound in Obstetrics and Gynecology (ISUOG). Board of International Society of Ultrasound in O, Gynecology. ISUOG statement on the safe use of Doppler in the 11 to 13+6-week fetal ultrasound examination. *Ultrasound Obstet Gynecol* 2011; 37: 628.
- Sawyer E, Ofuasia E, Ofili-Yebovi D, Helmy S, Gonzalez J, Jurkovic D. The value of measuring endometrial thickness and volume on transvaginal ultrasound scan for the diagnosis of incomplete miscarriage. *Ultrasound Obstet Gynecol* 2007; 29: 205-9.
- Sheng-Ping LI, Wang W, Tang XL, Wang Y. Cesarean scar pregnancy: a case report. *Chinese Med J* 2004; 117: 316-317.
- Shi H, Fang A, Chen Q. Clinical Analysis of 45 Cases of Cesarean Scar Pregnancy. *Journal of Reproduction and Contraception* 2008; 19:101-6.
- Sistema Nazionale per le Linee Guida. Gravidanza fisiologica - aggiornamento 2011 (Linea Guida no. 20).
- Souka AP, Von Kaisenberg CS, Hyett JA, Sonek JD, Nicolaidis KH. Increased nuchal translucency with normal karyotype. *Am J Obstet Gynecol* 2005; 192: 1005-21.
- Takeda A, Koyama K, Imoto S et al. Conservative management of placenta increta after first trimester abortion by transcatheter arterial chemoembolization: a case report and review of the literature. *Arch Gynecol Obstet* 2010; 281: 381-6.
- Timor-Tritsch IE, Monteagudo A, Matera C, Veit CR. Sonographic evolution of cornual pregnancies treated without surgery. *Obstet Gynecol* 1992; 79: 1044-9.
- Timor-Tritsch IE, Monteagudo A, Santos R, Tsybmal T, Pineda G, Arslan AA. The diagnosis, treatment, and follow-up of cesarean scar pregnancy. *Am J Obstet Gynecol* 2012; 207: 44.e1-13.
- Tsai SW, Huang KH, Ou YC, Hsu TY, Wang CB, Chang MS, Li KH, Kung FT. Low-lying-implantation ectopic pregnancy: A cluster of cesarean scar, cervicisthmus, and cervical ectopic pregnancies in the first trimester. *Taiwan J Obstet Gynecol* 2013; 52: 505-11.

- van Mello NM, Mol F, Opmeer BC, Ankum WM, Barnhart K, Coomarasamy A, Mol BW, van der Veen F, Hajenius PJ. Diagnostic value of serum hCG on the outcome of pregnancy of unknown location: a systematic review and meta-analysis. *Hum Reprod Update* 2012; 18: 603-17.
- Vial Y, Petignat P, Hohlfeld P. Pregnancy in a caesarean scar. *Ultrasound Obstet Gynecol* 2000; 16: 592-3.
- Walter AJ, McCullough AE, Patel MD et al. Placenta increta presenting as delayed postabortal hemorrhage. *Obstet Gynecol* 1999; 93: 846.
- Walters MD, Eddy C, Pauerstein CJ. The contralateral corpus luteum and tubal pregnancy. *Obstet Gynecol* 1987; 70: 823-826.
- Wang R, Reynolds TA, West HH, Ravikumar D, Martinez C, McAlpine I, Jacoby VL, Stein JC. Use of a  $\beta$ -hCG discriminatory zone with bedside pelvic ultrasonography. *Ann Emerg Med* 2011; 58: 12-20.
- Yin L, Tao X, Zhu YC, Yu XL, et al. Cesarean scar pregnancy analysis of 42 cases. *Zhonghua Fu Chan Ke Za Zhi* 2009; 44: 566-9.

## SCREENING PRENATALE DELLA SINDROME DI DOWN

L'argomento dello screening prenatale della Sindrome di Down è in rapida evoluzione. A febbraio 2015 il Ministero della Salute ha proposto un aggiornamento dei Livelli Essenziali di Assistenza sanitaria (LEA) che alla data di pubblicazione di queste Linee Guida non è ancora stato recepito dalla Conferenza delle Regioni. Tale proposta di aggiornamento contiene novità nell'ambito dei LEA in gravidanza ed in particolare rispetto allo screening della Sindrome di Down nel primo trimestre. Inoltre, nelle Linee Guida del Ministero della Salute sullo screening prenatale non invasivo basato sul DNA fetale circolante (cfDNA o NIPT), pubblicate a maggio 2015, viene raccomandato che a livello centrale (Ministero della Salute, SSN) e regionale (SSR), venga presa in considerazione l'introduzione di tale screening come test di prima o di seconda scelta per il monitoraggio delle principali aneuploidie autosomiche.

In tale contesto, la SIEOG ha deciso di riportare inalterato nelle presenti Linee Guida il capitolo sullo Screening prenatale della Sindrome di Down della precedente edizione delle Linee Guida (2010), riservandosi di aggiornare tale capitolo quando saranno disponibili le indicazioni attese dal Ministero della Salute.

Nel frattempo, data la rapida diffusione nella pratica clinica dei test basati sul DNA fetale circolante, è stata aggiunta al capitolo un'Appendice su tale argomento.

### Introduzione

La Sindrome di Down (SD) è una malattia congenita che si verifica quando è presente un cromosoma 21 soprannumerario. Attualmente, in Italia 1 neonato su 700-1.200 nasce con questa condizione, caratterizzata da un variabile grado di ritardo nello sviluppo mentale, fisico e motorio, oltre che dalla presenza di alcune malformazioni congenite.

Le cause che determinano l'insorgenza della Sindrome di Down sono ancora poco note, ma è riconosciuto che l'incidenza aumenta con l'età materna.

La trisomia 21 può essere diagnosticata in epoca prenatale attraverso tecniche invasive (prelievo dei villi coriali nel primo trimestre, amniocentesi nel secondo trimestre), che comportano un rischio di aborto.

## 1. Finalità

- 1.1 **Lo screening prenatale** per la trisomia 21 fornisce un rischio paziente-specifico di aver un feto affetto dalla SD. Le donne definite ad alto rischio ( $>1/250$  nel primo trimestre), devono essere informate dell'indicazione a sottoporsi a diagnosi prenatale invasiva (Evidenza II-a. **Livello di raccomandazione A**).
- 1.2 **La diagnosi prenatale** si effettua tramite l'analisi del cariotipo sulle cellule fetali (liquido amniotico o sangue) o sul trofoblasto (villi coriali) (**Livello di raccomandazione A**).

## 2. Indicazioni

- 2.1 Lo screening prenatale per la trisomia 21 deve essere offerto a tutte le pazienti, indipendentemente dall'età materna, dopo essere state adeguatamente informate (Evidenza II-a. **Livello di raccomandazione A**).
- 2.2 L'informazione deve essere offerta in occasione delle prime visite prenatali, e può essere fornita da parte del medico di famiglia, del medico ginecologo o dell'ostetrica, e anche attraverso materiale scritto (Livello di raccomandazione B).  
L'informazione deve specificare cos'è un test di screening, alla ricerca di quale patologia è rivolto, quali sono i test a disposizione e, per ognuno di essi, la sensibilità, i falsi positivi e i falsi negativi. Nel caso il test risulti ad alto rischio ( $>1/250$  al momento dell'esame), la paziente dovrà essere informata della possibilità di effettuare una diagnosi prenatale invasiva delle anomalie cromosomiche mediante villocentesi nel primo trimestre o amniocentesi nel secondo trimestre, dei rischi di abortività di entrambe le procedure e della loro accuratezza diagnostica. In caso di cariotipo normale, la paziente dovrà essere informata, della necessità di effettuare un attento follow-up ecografico ai fini di un corretto inquadramento prognostico. In caso di cariotipo patologico, la paziente dovrà essere informata della prognosi feto-neonatale e della

normativa vigente in campo di interruzione volontaria di gravidanza.

- 2.3 Lo screening prenatale per la trisomia 21 è effettuabile anche nelle gravidanze multiple, tenendo conto che la misurazione della translucenza nucale è l'unico metodo che consente il calcolo del rischio per ogni feto.

### 3. Test disponibili e loro caratteristiche

- 3.1 I test disponibili possono essere effettuati nel primo trimestre, nel secondo trimestre o in entrambi. I test a disposizione sono:
- Nel primo trimestre, la misurazione della translucenza nucale da sola (detection rate 75-80%) o in associazione con il dosaggio su siero materno della free- $\beta$ hCG e della PAPP-A (test combinato, detection rate 85-90%).
  - Nel secondo trimestre, il triplo test con il dosaggio sierico di  $\alpha$ -fetoproteina, hCG ed uE3 oppure il quadruplo test con il dosaggio sierico di  $\alpha$ -fetoproteina, hCG, uE3 ed Inibina A.
  - Nel primo e secondo trimestre, il test integrato comprendente la misurazione della translucenza nucale e il dosaggio sierico della PAPP-A tra 11-13+6 settimane e a 15-17 settimane il dosaggio di AFP, hCG ed uE3.
  - Nel I trimestre, nei casi in cui lo si ritiene utile, possono essere esaminati alcuni marker ecografici aggiuntivi di cromosomopatia (osso nasale, dotto venoso e rigurgito tricuspidalico). Per la loro valutazione è necessario acquisire una tecnica specifica, che richiede, come per la translucenza nucale, un adeguato training e successiva certificazione. A questo proposito si consiglia di consultare testi dedicati (incluso il manuale SIEOG del I trimestre).
- 3.2 I test devono essere effettuati secondo specifiche caratteristiche:
- Gli operatori che eseguono il test devono essere accreditati da Società scientifiche nazionali (SIEOG) e internazionali, devono avere effettuato un adeguato training teorico e pratico e si devono sottoporre ad *audit* periodici.

### 4. Modalità di esecuzione

- 4.1 Informazione (vedi punto 2.1).
- 4.2 Consulenza pre-screening.  
Tale consulenza deve essere eseguita dal Centro che programma il test di screening e/o consegna il referto del test di screening.

Le informazioni devono essere in particolare riferite all'esperienza del Centro che offre il programma di screening.

4.3 Espressione del consenso informato (orale o scritto).

4.4 Esecuzione del test o dei test di screening secondo le seguenti modalità:

4.4.1 Translucenza nucale.

- Il CRL deve essere compreso tra 45 e 84 mm.
- Scansione sagittale del feto che deve apparire sullo schermo in orizzontale.
- Feto in posizione neutrale, con la testa in asse con la colonna, non flessa o iperestesa.
- Immagine del profilo fetale comprendente la punta del naso, il palato di forma rettangolare (non deve essere visualizzato il processo zigomatico dell'osso mascellare), il diencefalo.
- Le immagini ideali devono comprendere solamente la testa fetale e la porzione superiore del torace.
- Ingrandimenti tali per cui ogni movimento del caliper produce un cambiamento della misurazione di 0,1 mm.
- Deve essere misurata la parte più ampia della translucenza nucale.
- Le misurazioni devono essere prese con il bordo interno della rima orizzontale dei caliper, posizionato sulla linea che definisce lo spessore della translucenza nucale.
- Le crossbar dei caliper non devono sporgere nello spazio fluido della translucenza nucale.
- Abbassare i guadagni e posizionare il fuoco appena sotto la translucenza nucale.
- L'armonica tissutale può essere utilizzata se consente di ottenere immagini di qualità superiore.
- E' necessario distinguere la cute fetale dall'amnion.

4.5 Elaborazione e consegna del risultato. Il risultato del test di screening deve essere espresso per iscritto, e deve essere espressa in termini numerici la probabilità, all'epoca in cui viene eseguito il test o a termine di gravidanza, di Sindrome di Down nel feto, calcolata in base al test eseguito.

4.6 **Consulenza post-screening**

Deve essere eseguita dal personale del Centro che fornisce il referto. In questa occasione possono essere indicate le diverse opzioni disponibili conseguenti al risultato (vedi punto 2.2).

## 5. Refertazione scritta

- 5.1 Il risultato del test di screening prenatale per la Sindrome di Down, espresso in termini numerici, deve essere consegnato per iscritto **(Livello di raccomandazione A)**.

### Bibliografia

- ACOG Practice Bulletin. Screening for fetal chromosomal abnormalities. 2007; 77: 217-27.
- Conferenza Stato-Regioni, accordo 15.07.2004. Genetica: Linee Guida per l'attività medica. G.U. 23.09.2004.
- Indicazioni alla diagnosi prenatale (desunte dalle "Linee Guida per i test genetici" approvate dal Comitato Nazionale per la biosicurezza e le biotecnologie della Presidenza del Consiglio dei Ministri). Decreto Ministeriale Ministero Sanità; Settembre 1998.
- Istituto Superiore di Sanità. Agenzia per i Servizi Sanitari Regionali. Assistenza alla gravidanza e al parto fisiologico. Linee Guida nazionali di riferimento, 2004.
- Malone FD et al. First-Trimester or second-Trimester Screening, or both, for Down's Syndrome. N Engl J Med 2005 Nov; 353: 19 b.
- Manuale SIEOG. Il primo trimestre di gravidanza: dallo screening alla diagnosi delle anomalie fetali. Editeam Gruppo Editoriale 2010.
- NICE Clinical Guideline; Antenatal care. March 2008.
- SOGC Clinical Practise guideline. Prenatal screening for fetal aneuploidy. 2007; 187: 146-61.
- UK National Screening Committee. National Down Syndrome screening programme for England: London: UK LSC, 2003; update 2008.
- Wald NJ, Rodeck C, Hackshaw AK et al. First and second trimester antenatal screening for Down's Syndrome: the results of the Serum, Urine and Ultrasound Screening Study (SURUSS). J Med Screen 2003; 10: 56-104.



## APPENDICE

### TEST DEL DNA LIBERO CIRCOLANTE NEL SANGUE MATERNO

#### 1. Esame ecografico del I trimestre

1. Durante la gravidanza, circa il 10% del DNA libero (cfDNA) nel sangue materno è di origine placentare (frazione fetale media del 10%). Il cfDNA test rappresenta un'indagine genetica che si basa sulla quantificazione di sequenze uniche (non ripetitive) di DNA libero, che sono assegnate a specifici locus cromosomici. Tale metodica permette di rilevare quantità in eccesso o in deficienza di sequenze selezionate. Il test può essere applicato come screening per la trisomia 21 per la quale presenta un'alta sensibilità (99%). La sua sensibilità per la trisomia 18 e la trisomia 13 appare inferiore (97 e 92% rispettivamente). Nonostante sia in evoluzione l'applicazione di nuove tecniche per espandere le sue possibilità diagnostiche, il test, attualmente, non è in grado di rilevare circa il 30% delle anomalie del cariotipo presenti nella popolazione a rischio (altre trisomie e monosomie, traslocazioni, mosaicismi, ecc. Tali limitazioni vanno discusse con la gestante prima di effettuare il test.
2. Per frazioni di DNA fetale inferiori alla soglia specifica di ogni test, l'affidabilità del test si riduce proporzionalmente alla riduzione della frazione fetale. La frazione fetale è proporzionale alle concentrazioni di free  $\beta$ -hCG e PAPP-A e inversamente proporzionale al peso materno.
3. Il cfDNA test è da considerare un importante potenziamento della strategia di screening in modo particolare per la bassa percentuale di falsi positivi (inferiore allo 0,1% per la trisomia 21, inferiore allo 0,5% per tutte e tre le trisomie sopra menzionate) che permette una drastica riduzione della necessità di eseguire test invasivi.
4. L'accuratezza del cfDNA test nella gravidanza gemellare deve essere ulteriormente studiata, ed è inferiore rispetto alla gravidanza singola.
5. Attualmente, gli unici test diagnostici sono rappresentati dalle tecniche invasive (villocentesi, amniocentesi). Il test del DNA libero è un test di screening, ed un risultato di rischio elevato va confermato attraverso esami diagnostici.

6. Il test va proposto previo adeguato counselling da parte di un ginecologo o di un genetista, e con il consenso informato della donna.
7. Il test va integrato con le strategie di screening attuali, non sostituendosi a queste. A tutte le gestanti deve essere offerta un'ecografia a 11-13+6 settimane in accordo con linee guida SIEOG indipendentemente dalla loro intenzione di effettuare il cfDNA test.
8. Ogni gestante può decidere di sottoporsi a test invasivo, cfDNA test o nessun ulteriore test dopo calcolo del rischio individuale. Nuovi cut-off dovrebbero essere definiti su base locale/nazionale in relazione alle risorse disponibili e alle priorità del Sistema Sanitario Nazionale. Tuttavia, per un rischio particolarmente alto, oltre un cut-off da determinare, dovrebbe essere offerto solo un test diagnostico invasivo per l'alta percentuale di cromosomopatie che possono essere diverse da quelle diagnosticabili con il cfDNA test, in questo sottogruppo. In tale popolazione, inoltre, il tasso di falsi negativi del cfDNA test è elevato anche per le trisomie rilevabili dal test.
9. Il test del DNA libero non fornisce un risultato nel 2-4% delle gravidanze. Non vi sono ancora sufficienti dati in letteratura per guidare il counselling in questi casi. La possibilità di un mancato risultato deve essere spiegata alla donna, e rende ancora più importante l'esecuzione dell'ecografia di screening del primo trimestre anche nelle donne che decidono di sottoporsi al test DNA libero senza prima aver eseguito il test combinato (vedi punto 2).
10. E' auspicabile che l'esito del test del DNA libero sia refertato in termini di rischio e non come presenza/assenza di anomalia. E' inoltre raccomandabile che nel referto venga riportata la frazione fetale rilevata dal laboratorio, per poter valutare l'attendibilità del test (vedi 6.2).
11. E' auspicabile la costituzione di una Commissione Nazionale multidisciplinare per valutare la possibile modalità di integrazione di tale test nei programmi di screening nazionali attraverso studi prospettici finanziati dal Sistema Sanitario Nazionale che valutino il rapporto costo-beneficio di diverse strategie di screening.
12. E' consigliabile l'uso del termine "test del DNA libero circolante" anziché "NIPT" (test prenatale non invasivo) in quanto quest'ultimo includerebbe qualsiasi test di screening prenatale non invasivo (età materna, translucenza nucale, test combinato, test integrato ecc.).

## Bibliografia

- Borrell A, Stergiotou I. Cell-free DNA testing: inadequate implementation of an outstanding technique. *Ultrasound Obstet Gynecol* 2015; 45 (5): 508-11.
- Cuckle H, Benn P, Pergament E. Cell-free DNA screening for fetal aneuploidy as a clinical service. *Clin Biochem* 2015 Feb 27. doi: 10.1016/j.clinbiochem.2015.02.011.
- Figo Working Group On Best Practice In Maternal-Fetal Medicine. Best practice in maternal-fetal medicine. *Int J Gynaecol Obstet* 2015; 128: 80-2.
- Figo Working Group On Best Practice In Maternal-Fetal Medicine. Best Practice advices on ultrasound examination in pregnancy. In stampa.
- Gil MM, Giunta G, Macalli EA, Poon LC, Nicolaidis KH. UK NHS pilot study on cell-free DNA testing in screening for fetal trisomies: factors affecting uptake. *Ultrasound Obstet Gynecol* 2015; 45: 67-73.
- Gil MM, Quezada MS, Revello R, Akolekar R, Nicolaidis KH. Analysis of cell-free DNA in maternal blood in screening for fetal aneuploidies: updated meta-analysis. *Ultrasound Obstet Gynecol* 2015; 45: 249-66.
- Lo YM, Corbetta N, Chamberlain PF, Rai V, Sargent IL, Redman CW, Waincoat JS. Presence of fetal DNA in maternal plasma and serum. *Lancet* 1997; 350: 485-7.
- Manuale SIEOG. Il primo trimestre di gravidanza: dallo screening alla diagnosi delle anomalie fetali. Editeam Gruppo Editoriale, 2010.
- Ministero della Salute. Linee Guida. Screening prenatale non invasivo basato sul DNA (Non Invasive Prenatal Testing - NIPT). Roma 2015.
- Norton ME, Jacobsson B, Swamy GK, Laurent LC, Ranzini AC, Brar H, Tomlinson MW, Pereira L, Spitz JL, Hollemon D, Cuckle H, Musci TJ, Wapner RJ. Cell-free DNA analysis for noninvasive examination of trisomy. *N Engl J Med* 2015; 372: 1589-97.
- Salomon LJ, Alfirevic Z, Audibert F, Kagan KO, Paladini D, Yeo G, Raine-Fenning N. ISUOG consensus statement on the impact of non-invasive prenatal testing (NIPT) on prenatal ultrasound practice. *Ultrasound Obstet Gynecol* 2014; 44: 122-3.
- Van Lith JM, Faas BH, Bianchi DW. Current controversies in prenatal diagnosis 1: NIPT for chromosome abnormalities should be offered to women with low a priori risk. *Prenat Diagn* 2015; 35: 8-14.

## ECOGRAFIA OSTETRICA NEL SECONDO TRIMESTRE

### 1. Finalità dell'esame ecografico nel secondo trimestre (°)

- 1.1 Determinazione del numero dei feti.
- 1.2 Presenza di attività cardiaca fetale.
- 1.3 Valutazione dell'epoca gestazionale.
- 1.4 Valutazione dell'anatomia fetale.
- 1.5 Localizzazione placentare.

(°) Per secondo trimestre si intende il periodo di età gestazionale compreso tra 14 settimane compiute (pari a 14 settimane e 0 giorni) e 26 settimane compiute (pari a 26 settimane e 0 giorni).

### 2. Indicazioni all'esame ecografico nel secondo trimestre

- 2.1 Datazione della gravidanza, qualora non sia disponibile l'ecografia del primo trimestre (**Evidenza I-a. Livello di raccomandazione A**).
- 2.2 Identificazione delle gravidanze plurime, qualora non sia disponibile l'ecografia del primo trimestre (**Evidenza I-a. Livello di raccomandazione A**).
- 2.3 Perdite ematiche vaginali (**Evidenza IV. Livello di raccomandazione A**).
- 2.4 Rischio specifico di malformazione fetale (**Evidenza I-b. Livello di raccomandazione B**).

- 2.5 Richiesta di diagnosi prenatale invasiva (**Evidenza IV. Livello di raccomandazione C**).
- 2.6 Pazienti a basso rischio, in assenza di indicazioni specifiche (**Evidenza I-c. Livello di raccomandazione B**).
- 2.7 Altre indicazioni specifiche (es. valutazione quantità di liquido amniotico, biometria fetale, valutazione cervice uterina, ecc.) (**Evidenza IV. Livello di raccomandazione C**).

### 3. Requisiti tecnologici della strumentazione

- 3.1 L'esame si esegue per via transaddominale con ecografo in tempo reale dotato di sonda addominale di almeno 3,5 MHz.

### 4. Informazione e consenso

Si ritiene opportuno che la persona assistita venga previamente informata in merito all'esame ecografico del II trimestre in modo da essere messa in condizione di effettuare una scelta consapevole sull'effettuazione o meno dell'accertamento ecografico proposto.

In particolare per quanto riguarda specificamente questa tipologia di esame il contenuto dell'informazione deve comprendere:

- Finalità principali dell'accertamento (valutazione anatomia fetale, valutazione biometria fetale, localizzazione della placenta, quantità di liquido amniotico).
- Limiti dell'esame ecografico nell'individuazione delle malformazioni fetali.

### 5. Modalità di esecuzione dell'esame

- 5.1 Vanno ricercati i seguenti parametri:
- Numero dei feti.
  - Presenza o assenza dell'attività cardiaca fetale.
  - Valutazione dell'amnionicità e, se possibile, della corionicità, in presenza di gravidanza plurima in cui non sia stato eseguito l'esame ecografico nel primo trimestre.
  - Placenta: localizzazione.
  - Liquido amniotico: valutazione della quantità, anche soggettiva.
- 5.2 Datazione della gravidanza, qualora non sia stato eseguito l'esame ecografico nel primo trimestre: prevede la misura del BPD, integrata con altri parametri biometrici (lunghezza di un femo-

re, circonferenza cranica, diametro trasverso del cervelletto) (**Evidenza III. Livello di raccomandazione A**).

Va effettuata una ridatazione ecografica solo se i valori biometrici rilevati non sono compresi nei limiti di normalità della curva di riferimento utilizzata, e se la discrepanza tra età gestazionale anamnestica ed età gestazionale ecografica è uguale o superiore a due settimane (**Evidenza IV. Livello di raccomandazione B**).

E' consigliabile utilizzare curve di riferimento validate e idonee per la popolazione a cui è rivolto l'esame di screening. Esse vanno indicate sul referto riportando anche i valori di riferimento per ogni settimana.

- 5.3 Valutazione dell'anatomia fetale: la morfogenesi fetale è un evento evolutivo, che non può essere colto in maniera omnicomprensiva con un unico esame ecografico; qualora l'esame sia finalizzato allo studio dell'anatomia fetale e al riconoscimento/esclusione di patologie malformative maggiori, se ne consiglia l'esecuzione tra le 19 e le 21 settimane di età gestazionale (**Evidenza IV. Livello di raccomandazione B**). A quest'epoca, la sensibilità media dell'ecografia è limitata, e varia in relazione all'apparato in esame (Tab. 1 e Tab. 2). Un rischio anamnestico o attuale richiede approfondimenti specifici e mirati (**Evidenza III. Livello di raccomandazione B**).

**Tabella 1**

Sensibilità dello screening ecografico delle malformazioni fetali

	S.N.C. %	G.E. %	Ur. %	Sch. %	Cardiov. %	Sensibilità media %
Bernaschek	68,3	46	73	53	30	<b>50,0</b>
Anderson	90	72	85	31	36	<b>58,3</b>
Chambers	92,1	24	88,4	25	18,4	<b>50,9</b>
Stoll	76,7	47,3	64,1	18,2	16,5	<b>37,8</b>
Grandjean	88,3	53,7	88,5	36,6	38,8§	<b>61,4</b>
Queisser-Luft	68,6	42,3	24,1	//	5,9	<b>30,3</b>

**Legenda:**

S.N.C. Sistema Nervoso Centrale

G.E. Apparato gastroenterico

Ur. Apparato uropoietico

Sch. Apparato scheletrico

Cardiov. Apparato cardiovascolare

§ Sensibilità per le cardiopatie maggiori

**N.B.** La sensibilità riportata si riferisce alle malformazioni rilevate nel secondo e terzo trimestre, in studi multicentrici.

**Tabella 2**  
Sensibilità dello screening ecografico  
delle malformazioni fetali in Europa al 30 luglio 2015

Registry	Total number of cases	Number prenatally diagnosed	Percentage of all cases (95% CI)
French West Indies (France)	608	419	68.9 (65.1-72.5)
Wessex (UK)	2,200	1,413	64.2 (62.2-66.2)
Paris (France)	3,244	1,799	55.5 (53.7-57.2)
East Midlands & South Yorkshire (UK)	6,269	3,023	48.2 (47.0-49.5)
Northern England (UK)	3,008	1,445	48.0 (46.3-49.8)
Isle de la Reunion (France)	1,735	818	47.1 (44.8-49.5)
Thames Valley (UK)	2,484	1,141	45.9 (44.0-47.9)
Vaud (Switzerland)	1,116	475	42.6 (39.7-45.5)
Auvergne (France)	1,966	818	41.6 (39.4-43.8)
Hainaut (Belgium)	1,179	487	41.3 (38.5-44.1)
Wales (UK)	5,157	1,929	37.4 (36.1-38.7)
Basque Country (Spain)	1,797	672	37.4 (35.2-39.7)
Odense (Denmark)	580	208	35.9 (32.1-39.8)
Tuscany (Italy)	2,579	913	35.4 (33.6-37.3)
S Portugal	778	271	34.8 (31.6-38.2)
N Netherlands	1,876	611	32.6 (30.5-34.7)
Ukraine	6,624	1,135	31.3 (29.8-32.8)
Styria (Austria)	1,105	336	30.4 (27.8-33.2)
Emilia Romagna (Italy)	3,972	1,080	27.2 (25.8-28.6)
SE Ireland	448	112	25.0 (21.2-29.2)
Valencia Region (Spain)	4,950	1,126	22.7 (21.6-23.9)
Saxony-Anhalt (Germany)	2,419	547	22.6 (21.0-24.3)
Malta	416	92	22.1 (18.4-26.3)
Zagreb (Croatia)	686	146	21.3 (18.4-24.5)
Mainz (Germany)	632	132	20.9 (17.9-24.2)
Norway	7,094	1,429	20.1 (19.2-21.1)
Cork and Kerry (Ireland)	1,044	181	17.3 (15.2-19.8)
Hungary	16,101	1,747	10.9 (10.4-11.3)
<b>Total</b>	<b>79,067</b>	<b>24,505</b>	<b>31.0 (30.7-31.3)</b>

Vanno ricercate e/o misurate le seguenti strutture:

### ***Estremo cefalico***

- Misura del diametro biparietale (BPD) e della circonferenza cranica (CC).
- Misura dell'ampiezza del trigono ventricolare.
- Misura del diametro trasverso del cervelletto.
- Visualizzazione cavo del setto pellucido (CSP).
- Visualizzazione della cisterna magna.

*Il CSP diviene visibile a partire dalla 18<sup>a</sup> settimana di amenorrea e va incontro a obliterazione verso il termine di gravidanza. E' una struttura la cui non visualizzazione o alterazione è associata a diverse patologie. Si ricorda peraltro che alcune di esse sono di difficile evidenziazione (es. displasia setto-ottica). La cisterna magna va valutata in modo qualitativo rivolta alla ricerca di difetti del tubo neurale e di malformazioni cerebellari.*

- Visualizzazione delle orbite.
- Visualizzazione del labbro superiore.

### ***Colonna vertebrale***

- Scansione longitudinale della colonna.

### ***Torace***

- Visualizzazione dei polmoni.
- Situs cardiaco.
- Scansione "4-camere cardiache".
- Connessione ventricolo-arteriosa sinistra (efflusso sinistro).
- Connessione ventricolo-arteriosa destra (efflusso destro).

### ***Tre vasi***

Questa scansione è utile per la valutazione dell'arteria polmonare, dell'aorta ascendente e della vena cava superiore.

In considerazione della difficoltà tecnica di acquisizione e lettura di questa scansione, è opportuno che nei prossimi anni se ne debba incoraggiare l'utilizzo al fine di garantirne un adeguato apprendimento. Si ritiene pertanto che se nei prossimi anni ci saranno chiare evidenze di un reale miglioramento della detection rate e dell'outcome dei feti con cardiopatia, la scansione 3 vasi potrà essere inclusa in un esame di screening.

### ***Addome***

- Misura della circonferenza addominale (CA).
- Visualizzazione dello stomaco e profilo della parete addominale anteriore.
- Visualizzazione di reni (S) e vescica.
- La presenza o assenza di uno dei due reni nella rispettiva loggia renale può non essere accertabile con sicurezza.

*(S) Possono sussistere difficoltà alla visualizzazione di entrambi i reni nel secondo trimestre. Un diametro anteroposteriore della pelvi renale a 19-21 settimane è meritevole di approfondimento diagnostico se >7 mm.*



### *Arti*

- Visualizzazione delle ossa lunghe dei quattro arti.
- Visualizzazione (esclusivamente in termini di presenza/assenza) delle estremità (mani e piedi), senza identificazione delle dita.
- Misura della lunghezza di un femore.

### *Liquido amniotico*

Valutazione della quantità, anche soggettiva.

### *Placenta*

Localizzazione.

- 5.4 In presenza di un reperto ecografico sospetto per malformazione è consigliato un approfondimento diagnostico (**Evidenza III. Livello di raccomandazione B**).
- 5.5 Non è un obiettivo dell'ecografia del secondo trimestre lo screening delle anomalie cromosomiche mediante la ricerca dei marcatori ecografici di cromosomopatia. Qualora due o più di questi marcatori venissero rilevati, è indicato un counselling appropriato (**Evidenza III. Livello di raccomandazione B**).
- 5.6 In caso di placenta previa che ricopre l'orificio uterino interno (OUI) (previa maior) o in presenza di placenta anteriore con il margine inferiore distante <20 mm dall'OUI (previa minor) in paziente già cesarizzata va riferita a Centro nascita adeguato alla gestione della patologia (Evidenza III. Livello di raccomandazione B).
- 5.7 Nel caso in cui l'esame ecografico venga effettuato per specifiche indicazioni al di fuori delle finalità di screening, le modalità di effettuazione e i rilievi ecografici saranno conformi alle indicazioni all'esame e mirati a dare una risposta al quesito clinico per il quale l'esame viene effettuato (**Evidenza IV. Livello di raccomandazione C**).

### *Velocimetria Doppler arterie uterine*

L'utilizzo della velocimetria Doppler delle arterie uterine come test di screening di preeclampsia e ritardo di crescita intrauterino è trattata nel Capitolo 8.

## 6. Refertazione scritta

Deve essere sempre redatto un referto scritto in cui sono segnalati i seguenti dati:

- Numero dei feti, presenza o assenza di attività cardiaca.

- Amnionicità/corionicità in presenza di gravidanza plurima (qualora non sia stato eseguito l'esame ecografico del primo trimestre) (vedi capitolo "La gravidanza gemellare").
- Localizzazione della placenta.
- Valutazione della quantità di liquido amniotico.
- Tutti i parametri biometrici e gli aspetti morfologici illustrati nella "Modalità di esecuzione dell'esame". I dati biometrici devono essere comparati con le curve di riferimento, segnalando se la datazione ecografica corrisponde all'età gestazionale anamnestica.
- Nei casi in cui l'esame ecografico venga effettuato per indicazioni specifiche, l'esito potrà essere riportato nella cartella clinica della paziente o su di un referto a parte.  
In questi casi, è raccomandabile informare la persona assistita delle finalità dell'esame ecografico da effettuarsi e del fatto che in particolare esso non è rivolto allo screening delle malformazioni fetali riportando nella refertazione o nella cartella clinica la seguente frase: *"esame ecografico effettuato non per screening malformativo, ma per ..."* indicare la finalità dell'accertamento e aggiungere *"di ciò si informa persona assistita"*.
- Eventuali limiti tecnici dell'esame (obesità materna\*, posizione sfavorevole del feto, ecc.) che impediscono/limitano lo studio dell'anatomia fetale.
- I rilievi sospetti o patologici, che devono costituire un motivo di approfondimento diagnostico (e dei quali è opportuno allegare una documentazione fotografica).
- Eventuali consigli per controlli successivi o esami di approfondimento.
- Data, nome e cognome e firma dell'operatore.
- Si suggerisce, di procedere all'archiviazione della refertazione in maniera non alterabile per almeno 10 anni, accompagnata da una documentazione iconografica; è consigliabile che dai fotogrammi si possa risalire alla data dell'esame e all'identificazione della per-

---

*\* L'obesità è correlata ad una difficoltà maggiore di studio delle strutture anatomiche fetali e di conseguenza ci si aspetta una minore possibilità di individuazione delle patologie fetali. Il numero sempre crescente di gravide obese rende attualmente non praticabile l'ipotesi dell'effettuazione degli accertamenti ecografici su questo tipo di pazienti solo presso strutture ecografiche di riferimento.*

*L'effettuazione di un esame ecografico per screening malformativo su di una paziente obesa richiede un tempo maggiore rispetto a quello necessario per la paziente non obesa e di ciò si deve tenere conto nell'organizzazione del servizio. E' opportuno informare la coppia in merito alle conseguenze dell'obesità sulla visualizzazione dell'anatomia fetale e di conseguenza sull'individuazione delle patologie fetali ed è consigliabile che tali concetti vengano riportati in modo comprensibile sul referto e sul foglio di informazione e consenso relativo all'ecografia ostetrica da dare alla persona assistita.*

sona assistita. E' opportuno riportare sul referto il numero dei fotogrammi allegati. Si suggerisce di allegare copia del foglio di informazione e consenso all'esame ecografico. Per i particolari relativi alla refertazione, documentazione e archiviazione dell'esame si rimanda al capitolo specifico di queste Linee Guida.

## 7. Patologia malformativa evolutiva

Non è possibile eseguire la diagnosi di alcune patologie malformative in quanto i segni ecografici compaiono solo tardivamente nel terzo trimestre per le loro caratteristiche evolutive.

Un elenco delle patologie frequentemente a carattere evolutivo è riportato in tabella 3.

**Tabella 3**

Patologie malformative fetali a più frequente comparsa nel III trimestre e non diagnosticabili durante l'esame di screening del II trimestre

<p><b>Sistema Nervoso Centrale</b>            Microcefalia            Ventricolomegalia ad insorgenza tardiva            Ipoplasia del corpo calloso</p>
<p><b>Cuore torace</b>            Idrotorace            Stenosi valvolari aortiche e polmonari            Coartazione aortica            Forme ad esordio tardivo di cuore sinistro ipoplasico e sue varianti            Ernie diaframmatiche con erniazione tardiva dei visceri addominali</p>
<p><b>Addome</b>            Patologia Ostruttiva Intestinale            Idronefrosi ad insorgenza tardiva            Displasie renali ad insorgenza tardiva</p>
<p><b>Arti</b>            Displasie scheletriche ad insorgenza tardiva            Alcune forme di piede torto</p>

## Bibliografia

- ISUOG Practice Guidelines (updated): sonographic screening examination of the fetal heart. *Ultrasound Obstet Gynecol* 2013; 41: 348-359.

- Practice guidelines for performance of the routine mid-trimester fetal ultrasound scan. *Ultrasound Obstet Gynecol* 2010.
- Sonographic examination of the fetal central nervous system: guidelines for performing the 'basic examination' and the 'fetal neurosonogram'. *Ultrasound Obstet Gynecol* 2007; 29: 109-116.
- Fetal Anomaly Screening Program, NHI 2010, UK.
- Swiss Obstetric Ultrasound Guideline, SGUM (Swiss Society for Ultrasound in Medicine), 2011.
- Obstetric Ultrasound Examination, Practice Guideline, AIUM, 2013.

## ECOGRAFIA OSTETRICA NEL TERZO TRIMESTRE

### 1. Finalità dell'esame ecografico nel terzo trimestre

- 1.1 Valutazione della crescita fetale.
- 1.2 Valutazione della quantità di liquido amniotico e dell'inserzione placentare.

### 2. Indicazioni all'esame ecografico nel terzo trimestre

- 2.1 Rischio anamnestico o attuale di patologia della crescita fetale o gravidanza plurima (Evidenza III. Livello di raccomandazione B). Sono fattori di rischio:
  - **Valutazione clinica di un utero di dimensioni maggiori o minori rispetto all'epoca gestazionale.**
  - **Ipertensione cronica o gestazionale.**
  - **Diabete pre-esistente la gravidanza o diabete gestazionale.**
  - **Malattie renali croniche.**
  - **Sindrome da anticorpi antifosfolipidi.**
  - **Precedente figlio SGA.**
  - **Precedente morte endouterina.**
  - **Età materna superiore a 40 anni.**
  - **Body Mass Index <15 o >30.**
  - **Gravidanza da tecniche di fecondazione assistita.**
  - **Fumo superiore a 10 sigarette al giorno.**
  - **Abuso di sostanze (cocaina, alcol).**
- 2.2 Perdite ematiche vaginali (Evidenza III. Livello di raccomandazione B).
- 2.3 Sospette anomalie del liquido amniotico (polidramnios o oligoamnios) e di inserzione placentare (Evidenza III. Livello di raccomandazione B).

- 2.4 Sospette malformazioni o malformazioni già diagnosticate a carattere evolutivo (Evidenza III. Livello di raccomandazione B).
- 2.5 Gravidanza a  $\geq 41$  settimane di età gestazionale (valutazione della quantità di liquido amniotico) (Evidenza III. Livello di raccomandazione C).
- 2.6 Altre indicazioni specifiche (es. valutazione quantità di liquido amniotico, valutazione nodi di mioma, valutazione cervice uterina, ecc.) (Evidenza III. Livello di raccomandazione C).
- 2.7 In gravidanze senza fattori di rischio, pur se è incerta la validità dell'ecografia nel terzo trimestre per identificare i feti con anomalie della crescita.
- 2.8 Dopo la 34<sup>a</sup> settimana in programmi finalizzati ad evidenziare feti con patologia dell'accrescimento ad esordio tardivo.

### 3. Requisiti tecnologici della strumentazione

L'esame si esegue per via transaddominale con ecografo dotato di sonda transaddominale di almeno 3,5 MHz. Il ricorso alla sonda transvaginale (di almeno 5 MHz) può essere necessario principalmente per valutare il rapporto fra la placenta e l'orifizio uterino interno.

### 4. Modalità di esecuzione dell'esame

- 4.1 Valutazione della situazione, presentazione ed attività cardiaca fetale.
- 4.2 Valutazione della quantità di liquido amniotico e della localizzazione della placenta.
  - 4.2.1 Per quanto riguarda il liquido amniotico è sufficiente una valutazione soggettiva (quantità normale, ai limiti inferiori della norma, oligoamnios, ecc.).
  - 4.2.2 Per quanto riguarda la placenta è importante, se l'inserzione appare bassa con l'approccio transaddominale, definire il suo rapporto con l'orifizio uterino interno. A tale scopo, può essere utile, l'ecografia transvaginale.

In caso di placenta previa che ricopre l'orifizio uterino interno (OUI) (previa maior) o in presenza di placenta anteriore con il margine infe-

riore distante <20 mm dall'OUI (previa minor) in paziente già cesarizzata va riferita a Centro nascita adeguato alla gestione della patologia (Evidenza III. Livello di raccomandazione B).

#### 4.3 Biometria. Misurazione di:

- Circonferenza cranica (CC), diametro biparietale (BPD).
- Circonferenza addominale (CA).
- Lunghezza di un femore.

La biometria del terzo trimestre non deve mai essere utilizzata per datare la gravidanza. L'età gestazionale deve sempre essere definita prima di iniziare un esame nel terzo trimestre. Essa può essere stabilita o in base alla data di un'ultima mestruazione certa o in base ad un'ecografia eseguita entro le 22 settimane di età gestazionale. I valori biometrici ottenuti devono essere confrontati con i valori di riferimento della settimana definita ad inizio esame. Nei casi in cui l'età gestazionale sia ignota, una stima dovrà avvalersi di tutti i dati clinici ed anamnestici disponibili, della misura ecografica delle variabili biometriche sopra elencate, della valutazione della quantità di liquido amniotico e della valutazione della velocità di crescita delle variabili biometriche stesse rimisurate a distanza di 2-3 settimane.

La stima del peso fetale, basata sulle misure delle variabili biometriche, è inficiata da un errore che è uguale o superiore al +/- 10%: non è raccomandata, se non in casi selezionati (Evidenza III. Livello di raccomandazione C).

#### 4.4 Anatomia. Lo studio deve includere: ventricoli cerebrali, 4-camere cardiache, stomaco, reni, vescica. Il riconoscimento delle malformazioni non è un obiettivo specifico dell'ecografia del terzo trimestre nelle gravidanze a basso rischio. Un rischio anamnestico o attuale richiede approfondimenti specifici e mirati (Evidenza III. Livello di raccomandazione B).

Per quanto riguarda le gravidanze multiple si invita a fare riferimento al capitolo specifico di queste Linee Guida dedicato alle gravidanze gemellari.

## 5. Refertazione scritta

Deve essere sempre redatto un referto scritto in cui sono segnalati i seguenti dati:

- Numero di feti, presenza o assenza di attività cardiaca.
- Presentazione fetale.
- Localizzazione della placenta.
- Valutazione della quantità di liquido amniotico.

- Tutti i parametri biometrici e gli aspetti morfologici illustrati nella “Modalità di esecuzione dell’esame”. Qualora siano disponibili valutazioni longitudinali, i valori ottenuti, che configurano una curva di crescita del feto oggetto di esame, devono essere riportati su un grafico di crescita di riferimento.
- Nei casi in cui l’esame ecografico venga effettuato per indicazioni specifiche (es. biometria fetale, dopplerflussimetria, valutazione liquido amniotico, cervicometria, ecc.), l’esito potrà essere riportato nella cartella clinica della paziente o su di un referto a parte. In questi casi, è raccomandabile informare la persona assistita delle finalità dell’esame ecografico, riportando nella refertazione o nella cartella clinica la seguente frase: “esame ecografico effettuato per ...” (indicare la finalità dell’accertamento e aggiungere “di ciò si informa la persona assistita”).
- Eventuali consigli per controlli successivi.
- Eventuali limiti dell’esame (obesità\*, posizione sfavorevole del feto, ecc.).
- Data, nome, cognome e firma dell’operatore.

Si suggerisce, di procedere all’archiviazione della refertazione in maniera non alterabile per almeno 10 anni, accompagnata da una documentazione iconografica; è consigliabile che dai fotogrammi si possa risalire alla data dell’esame e all’identificazione della persona assistita. E’ opportuno riportare sul referto il numero dei fotogrammi allegati. Si suggerisce di allegare copia del foglio di informazione e consenso all’esame ecografico. Per i particolari relativi alla refertazione, documentazione e archiviazione dell’esame si rimanda al capitolo dedicato di queste Linee Guida.

---

*\* L’obesità è correlata ad una difficoltà maggiore di studio delle strutture anatomiche fetali e di conseguenza ci si aspetta una minore possibilità di individuazione delle patologie fetali. Il numero sempre crescente di gravide obese rende attualmente non praticabile l’ipotesi dell’effettuazione degli accertamenti ecografici su questo tipo di pazienti solo presso strutture ecografiche di riferimento. L’effettuazione di un esame ecografico per screening malformativo su di una paziente obesa richiede un tempo maggiore rispetto a quello necessario per la paziente non obesa. E’ opportuno informare la coppia in merito alle conseguenze dell’obesità sulla visualizzazione dell’anatomia fetale e di conseguenza sull’individuazione delle patologie fetali ed è consigliabile che tali concetti vengano riportati in modo comprensibile sul referto o foglio informativo relativo all’ecografia ostetrica da dare alla gestante.*

## Bibliografia

- ACOG. Screening ultrasonography in pregnancy. Guide to clinical preventive services. 2<sup>nd</sup> ed. Baltimore (MD): Williams & Wilkins 1996; 407-418.
- AIUM. Standards for Performance of the Antepartum Obstetrical Ultrasound Examination 1994.



- Anderson N, Boswell O, Duff G. Prenatal sonography for the detection of fetal anomalies: results of a prospective study and comparison with prior series. *Am J Rad* 1995; 12: 165-169.
- Bernaschek G, Stumpfflen I, Deutinger J. The value of sonographic diagnosis of fetal malformations: different results between indication-based and screening-based investigations. *Prenat Diagn* 1994; 14: 807-812.
- Bricker L, Neilson JP. Routine ultrasound in late pregnancy (after 24 weeks gestation). *The Cochrane database of systematic reviews* 2000; Issue 4.
- Carberry AE, Gordon A, Bond DM, Hyett J, Raynes-Greenow CH, Jeffery HE. Customised versus population-based growth charts as a screening tool for detecting small for gestational age infants in low-risk pregnant women. *Cochrane Database Syst Rev* 2011 Dec 7; 12: CD008549.
- Chambers SE, Geirsson RT, Stewart RJ, Wannapirak C, Muir BB. Audit of a screening service for fetal abnormalities using early ultrasound scanning and maternal serum alpha fetoprotein estimation combined with selected detailed scanning. *Ultrasound Obstet Gynecol* 1995; 5: 168-173.
- Crowther CA, Kornman L, O'Callaghan S, George K, Furness M, Willson K. Is an ultrasound assessment of gestational age at the first antenatal visit of value? A randomized clinical trial. *Br J Ob Gyn* 1999; 106: 1273-1279.
- Dart RG. Role of pelvic ultrasonography in evaluation of symptomatic first-trimester pregnancy. *Ann Emerg Med* 1999; 33 (3): 310-320.
- David C, Tagliavini G, Pilu G, Rudenholz A, Bovicelli L. Receiver-operator characteristic curves for the ultrasonographic prediction of small-for-gestational-age fetuses in low-risk pregnancies. *Am J Obstet Gynecol* 1996; 174: 1037-1042.
- Figueras F, Gardosi J. Intrauterine growth restriction: new concepts in antenatal surveillance, diagnosis and management. *Am J Obstet Gynecol* 2011; 204: 288-300.
- Grandjean H, Larroque D, Levi S. The performance of routine ultrasonographic screening of pregnancies in the Eurofetus Study. *Am J Obstet Gynecol* 1999; 181 (2): 446-454.
- Grange G, Pannier E, Goffinet F, Cabrol D, Zorn JR. Dating biometry during the first trimester: accuracy of an every-day practice. *Eur J Obstet Gynecol Reprod Biol* 2000 Jan; 88 (1): 61-64.
- Laing F, Mendelson E, Bohm-Velez M, Bree R, Finberg H, Fishman EK, Hricak H, Sartoris D, Thurmond A, Goldstein S. First trimester bleeding. *American College of Radiology. ACR Appropriateness Criteria. Radiology* 2000 Jun; 215 Suppl.: 879-893.
- Laurin J, Persson PH. Ultrasound screening for detection of intrauterine growth retardation. *Acta Obstet Gynecol Scand* 1987; 66: 493-500.
- Lausman A, Kingdom J. Intrauterine growth restriction: screening, diagnosis and management. *J Obstet Gynecol Can* 2013; 35 (8): 741-748.
- Linea Guida 20 Gravidanza Fisiologica - Sistema Nazionale Linee Guida, 2011.
- Manuale SIEOG di "Ecografia di screening in ostetricia: problematiche medico-legali". Editeam Gruppo Editoriale, Cento (FE) 2010.
- Neilson JP. Ultrasound for fetal assessment in early pregnancy. *Cochrane Review. The Cochrane Library Issue 3. Oxford Update software, 1999.*

- Paladini D. Sonography in obese and overweight pregnant women: clinical, medico-legal and technical issue. *Ultrasound Scanner and Camera Wizard. Ink Obstet Gynecol* 2009; 33: 720-729.
- Queisser-Luft A, Stopfkuchen H, Stolz G, Schlaefer K, Merz E. Prenatal diagnosis of major malformations: quality control of routine ultrasound examinations based on a five-year study of 20.248 newborns fetuses and infants. *Prenat Diagn* 1998; 18 (6): 567-576.
- SIEOG Linee Guida per gli screening ecografici in Ostetricia e Ginecologia. CIC ed. Internazionali, Roma, 2006.
- SOGC Clinical Practice guidelines. August 2013.
- The Royal Australian and New Zealand College of Obstetricians and Gynaecologists. College statement C-Obs 3b March 2013.
- Snijders RJM, Noble P, Sebire N, Nicolaides KH. UK multicentre project on assessment of risk of trisomy 21 by maternal age and fetal nuchal-translucency thickness at 10-14 weeks of gestation. *Lancet* 1998; 352: 343-346.
- Stoll C, Dott B, Alembik Y, Roth MP. Evaluation of routine prenatal diagnosis by a registry of congenital anomalies. *Prenat Diagn* 1995; 15: 791-800.
- Sylvan K, Ryding EL, Rydstroem H. Routine ultrasound screening in the third trimester: a population-based study. *Acta Obstet Gynecol Scand* 2005; 84: 1154-1158.
- The Investigation and Management of the Small-for-Gestational Age fetus. Green-top guideline n. 31, January 2014.

## ECOCARDIOGRAFIA FETALE

### 1. Finalità dell'ecocardiografia fetale

L'ecocardiografia fetale è un esame diagnostico che ha come finalità il controllo sequenziale dell'anatomia cardiaca allo scopo di evidenziare o escludere la presenza di una cardiopatia congenita (CC) nei feti a rischio. Un feto viene considerato a rischio specifico di cardiopatia congenita in presenza di almeno uno dei fattori elencati nelle indicazioni.

### 2. Indicazioni all'esecuzione dell'ecocardiografia fetale

#### 2.1 Indicazioni materne e/o familiari.

**2.1.1 Familiarità per cardiopatia congenita** (rischio di ricorrenza di CC 1-4%). Il rischio di ricorrenza varia in funzione del tipo di lesione e del grado di parentela. In caso di un solo figlio precedente affetto è dell'1-4% ed aumenta fino a 3-4 volte in caso di due figli precedenti con cardiopatia congenita. Quando è affetto uno dei genitori il rischio di ricorrenza è maggiore se ad essere affetta è la madre. Le anomalie a più alto rischio di ricorrenza sono la stenosi aortica, i difetti settali e le anomalie del situs (Evidenza I. Livello di raccomandazione B). L'ecocardiografia fetale vista la bassa prevalenza non è indicata in parenti di II e III grado (Evidenza III. Livello di raccomandazione B). NON rappresentano indicazioni all'ecocardiografia fetale la presenza in famiglia di condizioni e difetti minori quali il prolasso mitralico, l'aorta bicuspidè.

**2.1.2 Malattie ereditarie** (rischio di ricorrenza di CC 25-50%) (Evidenza I. Livello di raccomandazione C). Presenza su base familiare di sindromi e mutazioni genetiche che segregano

con modalità mendeliana, caratterizzate dalla presenza di difetti cardiaci congeniti o dovuti a microdelezione, laddove la condizione non sia diagnosticabile in epoca prenatale con metodologie più precoci e sensibili (tecniche di biologia molecolare, CGH array, FISH) o sia caratterizzata da notevole variabilità di espressione (es. fenotipo CATCH).

### 2.1.3 Malattie Materne

2.1.3.1 **Diabete.** Il diabete insulino-dipendente (IDDM), specie se non compensato in gravidanza, comporta un aumento di circa 5 volte (3-5%) del rischio di cardiopatia rispetto alla popolazione generale, con un rischio relativo (RR) maggiore per specifici difetti cardiaci: eterotassia (RR 6,6), *truncus arteriosus* (RR 4,72), trasposizione dei grossi vasi (RR 2,85), ventricolo unico (RR 18,24). Pertanto l'ecocardiografia fetale va eseguita in tutte le gravide con IDDM (Evidenza I. Livello di raccomandazione A). La comparsa di insulino-resistenza nel III trimestre ed il diabete gestazionale non appaiono associati ad incremento del rischio di cardiopatia congenita del feto, pertanto non vi è indicazione ad eseguire l'ecocardiografia fetale in queste pazienti (Evidenza III. Livello di raccomandazione B). In caso di scarso controllo glicemico nelle pazienti affette da IDDM o diabete gestazionale, i feti possono sviluppare ipertrofia ventricolare la cui regressione è stata associata al controllo glicemico perinatale. Pertanto in donne con  $HbA_{1c} > 6\%$  è consigliabile un controllo nel III trimestre, la cui utilità clinica non è stata però ancora definita (Evidenza III. Livello di raccomandazione B).

2.1.3.2 La **Fenilchetonuria** (Evidenza I. Livello di raccomandazione A). Tale condizione è associata ad un incremento del rischio di CC dell'ordine di 10-15 volte per esposizione del feto durante l'organogenesi a valori di fenilalanina materna  $> 15$  mg/dl. L'ecocardiografia fetale non è indicata per le donne con fenilchetonuria ben controllata, i cui livelli di fenilalanina, in epoca preconcezionale o nel I trimestre sono  $< 10$  mg/dl, mentre è indicata se i livelli sono  $> 10$  mg/dl.

2.1.3.3 **Malattie autoimmuni e positività autoanticorpi** (Evidenza II-a. Livello di raccomandazione B). L'associazione tra il lupus e le altre connettiviti con il blocco atrio-ventricolare completo (BAV) o la semplice pre-

senza di autoanticorpi è nota. Il feto può essere affetto solo in caso di positività della madre degli autoanticorpi antinucleari di tipo IgG (anti-Ro/SSA o anti-La/SSB), indipendentemente dai sintomi clinici. Il numero di feti affetti da BAV sale dall'1-2% al 19% in caso di precedente figlio affetto. Inoltre le pazienti alle quali alla positività degli autoanticorpi si aggiunga l'ipotiroidismo (RR 9) oppure un deficit della vitamina D, il rischio di avere un feto affetto da BAV è maggiore rispetto ad una paziente con i soli autoanticorpi positivi. In aggiunta alle anomalie del sistema di conduzione cardiaco, il 10-15% dei feti esposti ad autoanticorpi SSA con difetti del sistema di conduzione può sviluppare miocardite, fibroelastosi endocardica ed anomalie delle valvole atrioventricolari. La sorveglianza ecocardiografica fetale dovrebbe iniziare a partire dalle 16-18 settimane ad intervalli di 1-2 settimane fino alla 26<sup>a</sup>-28<sup>a</sup> settimana.

2.1.3.4 **Farmaci teratogeni** (RR=n.v.). Nonostante non si possa escludere la possibilità che molte sostanze o farmaci possano interferire con l'organogenesi cardiaca, solo in pochi casi sono state segnalate associazioni significative, non sempre peraltro confermate.

**I farmaci per cui è indicato attualmente l'ecocardiografia fetale sono:**

#### **ACE-inibitori**

L'uso nel I trimestre di ACE-inibitori è associato ad un incremento del rischio di CC con un 2,9% di neonati esposti che risultano affetti ed un RR di 3,72 (95% CI, 1,89-7,30) (Evidenza II-a. Livello di raccomandazione B).

#### **Acido retinoico**

L'esposizione fetale all'acido retinoico è associata ad incremento del rischio di CC (in particolare difetti del cono-tronco ed anomalie dell'arco aortico) pertanto è sempre indicata l'esecuzione di un'ecocardiografia fetale (Evidenza I. Livello di raccomandazione B).

#### **FANS**

L'assunzione dei FANS nel III trimestre può causare la chiusura precoce del dotto arterioso pertanto

risulta indicata l'esecuzione dell'ecocardiografia fetale al fine di escludere una restrizione del dotto arterioso (Evidenza I. Livello di raccomandazione A). L'utilizzo di FANS nel I trimestre è associato ad un lieve incremento del rischio di CC (OR=1,86 CI, 1,32-2,62) e non giustifica l'esecuzione di un'ecocardiografia (Evidenza II-b. Livello di raccomandazione B).

### **SSRIs Paroxetina**

L'utilizzo di SSRIs in gravidanza non è associato ad incremento del rischio di CC (Evidenza III. Livello di raccomandazione A), ad eccezione della paroxetina e fluoxetina (Evidenza II-b. Livello di raccomandazione A) per cui è indicata l'ecocardiografia fetale.

### **Litio**

L'assunzione di litio rimane un'indicazione all'ecocardiografia fetale per quanto recenti studi abbiano ridimensionato il RR di CC in modo sostanziale (Evidenza II-b. Livello di raccomandazione B).

### **Non costituiscono invece indicazioni all'ecocardiografia i seguenti farmaci:**

- gli **anticonvulsivanti** utilizzati in gravidanza includono la carbamazepina, la difeniidantoina e l'acido valproato. L'utilità dell'ecocardiografia fetale nelle pazienti trattate con questi farmaci non è stata stabilita (Evidenza II-b. Livello di raccomandazione A) e quindi non vi è indicazione attuale ad eseguire l'ecocardiografia fetale;
- la teratogenicità degli **antagonisti della vitamina K** è nota, ma studi recenti hanno dimostrato che non esiste un aumento del rischio di CC. L'assunzione in gravidanza di antagonisti della vitamina K non rappresenta indicazione all'ecocardiografia fetale sebbene debba essere effettuata un accurato studio dell'anatomia fetale per il RR di altre anomalie congenite (Evidenza III. Livello di raccomandazione B).

E' importante sottolineare che l'indicazione all'ecocardiografia fetale è valida per farmaci di comprovata teratogenicità e NON per tutti i farmaci comunque assunti nel I trimestre.

- 2.1.3.5 Gravidanze insorte mediante procreazione medicalmente assistita (**PMA**) ed in particolare il ricorso alla fecondazione in vitro (**FIVET**) sembra associato ad un rischio di CC riportato tra 1,1 e 3,3% (Evidenza II-a. Livello di raccomandazione A). Il rischio sembra essere associato prevalentemente a difetti del setto interatriale (**DIA**) ed interventricolare (**DIV**) ma sono state segnalate alcune cardiopatie complesse, per lo più anomalie degli efflussi, ed in particolare il ventricolo destro a doppia uscita. E' stata inoltre segnalata un'associazione specifica tra la tecnica utilizzata per la PMA ed il rischio di CC, in particolare la ICSI effettuata dopo raccolta dello sperma testicolare o epididimale (**TPT**), risulterebbe la tecnica maggiormente associata alle cardiopatie con un rischio di CC aumentato fino al 3,6% rispetto ai casi di ICSI eseguite con sperma spontaneamente prodotto, risultato di circa l'1,4%.
- In considerazione dell'elevato numero di gravidanze attualmente ottenuto sul territorio nazionale con l'impiego della metodica ICSI, delle oggettive difficoltà dei Centri di riferimento in cui si effettua l'ecocardiografia fetale nell'offrire tale tipologia di accertamento a tutte queste gravide e della riportata maggiore incidenza di patologie malformative cardiache correlata all'impiego della TPT, si raccomanda che l'ecocardiografia fetale venga effettuata almeno nelle gravidanze ottenute con quest'ultima tecnica.
- 2.1.3.6 **Infezioni materne.** La rosolia rappresenta l'unica infezione materna per la quale è indicata, quando contratta nel I trimestre, l'esecuzione dell'ecocardiografia fetale, essendo associata a CC con un RR di 1,8 (Evidenza I. Livello di raccomandazione C). L'esposizione o la sieroconversione in gravidanza ad altri agenti virali non è associata a malformazioni cardiache in assenza di altri segni ecografici (es. idrope, versamenti) pertanto la sola sieroconversione non rappresenta indicazione all'esecuzione di un'ecocardiografia fetale (Evidenza III. Livello di raccomandazione C), tuttavia dovrebbe essere eseguita in caso sia sospettata una miocardite o una pericardite fetale ad un esame di II livello (Evidenza I. Livello di raccomandazione C).
- 2.1.3.7 **Obesità.** L'obesità è associata ad incremento del rischio di cardiopatie congenite, ma sono necessari ulteriori studi al fine di stabilire se essa rappresenti

un fattore di rischio indipendente dall'anomalia del metabolismo del glucosio che spesso interessa le pazienti obese. Per questi motivi NON rappresenta un'indicazione all'ecocardiografia in assenza di altri fattori di rischio.

## 2.2 Indicazioni fetali

### 2.2.1 Aberrazioni cromosomiche note o sospette (Evidenza I. Livello di raccomandazione C).

2.2.1.1 *Rischio 50-90%*. Diagnosi prenatale di alterazioni cromosomiche associate a quadri sindromici (trisomia 21) ai fini di un'accurata definizione del rilievo prognostico e del management perinatale.

2.2.1.2 *Rischio 15-20%*. Diagnosi prenatale di alterazioni cromosomiche associate a quadri fenotipici variabili o non definiti in maniera assoluta, ai fini di ottimizzare il "counselling" e l'eventuale assistenza alla nascita: Sindrome di Turner, alterazione dei cromosomi sessuali, alterazioni cromosomiche di raro riscontro con possibilità in alcuni casi di associazioni specifiche.

2.2.1.3 *Rischio <2%*. Rischio in diagnosi prenatale di alterazioni cromosomiche non associabili a precise alterazioni del fenotipo, ai fini del "counselling" (riduzione del rischio di alterazioni fenotipiche): mosaicismi di II e III livello (1% circa alla diagnosi prenatale), cromosomi "marker" (0,4-0,6/1.000 alla diagnosi prenatale), alterazioni strutturali de novo apparentemente bilanciate (<0,3/1.000 alla diagnosi prenatale).

### 2.2.2 Segni ecografici

2.2.2.1 *Sospetto di cardiopatia congenita al test di screening* (Evidenza I. Livello di raccomandazione B). Sospetto di anomalia strutturale sorto nel corso di ecografia di routine in pazienti a basso rischio, con conseguente positività al test di screening. Il 40% delle pazienti sottoposte ad ecocardiografia fetale, in seguito al sospetto di un'anomalia delle 4-camere (4C) nel corso di un esame ecografico di screening, risulta avere un feto affetto da CC. Va tenuto presente che alcune CC hanno carattere evolutivo; possono, cioè, manifestarsi o slatentizzarsi solo nella seconda parte della gravidanza. Si sottolinea che la presenza di "golf ball" all'interno delle camere cardiache NON rappresenta un'indicazione all'ecocardiografia fetale.



- 2.2.2.2 **Aritmia fetale.** Nei casi di aritmia fetale, l'esame ecocardiografico è in grado di valutare il tipo di aritmia ed eventuali anomalie cardiache associate, che possono essere presenti in più del 50% dei casi di blocco atrio-ventricolare e nell'1% dei casi di tachiaritmia. Si segnala, tuttavia, che gran parte delle pazienti inviate all'esame di II livello per presunta aritmia, non hanno alcun tipo di aritmia patologica. Una transitoria fase di bradicardia, che può anche arrivare all'asistolia momentanea, è un reperto molto frequente durante l'ecografia di routine. Tale aritmia NON riveste assolutamente carattere patologico essendo dovuta ad un riflesso vagale stimolato dalla pressione del trasduttore sull'utero e talvolta sulle strutture fetali. Pertanto, il riscontro di tale fisiologica aritmia NON rappresenta di per sé indicazione ad ecocardiografia fetale. Analogamente, NON rappresentano indicazione all'ecocardiografia fetale le extrasistoli sporadiche. Uniche indicazioni reali all'ecocardiografia fetali sono quindi: bradicardia persistente, tachicardia persistente (Evidenza I. Livello di raccomandazione C) ed altre alterazioni del ritmo frequenti (Evidenza I. Livello di raccomandazione C) o persistenti (Evidenza II-a. Livello di raccomandazione C).
- 2.2.2.3 **Traslucenza nucale aumentata.** I feti con NT >95° centile e corredo cromosomico normale hanno un rischio aumentato di difetti cardiaci maggiori che aumenta in maniera esponenziale con l'aumentare dello spessore della NT. L'ecocardiografia fetale è indicata in tutti i feti con un NT maggiore o uguale a 3,5 mm (Evidenza I. Livello di raccomandazione A) ed è ragionevole eseguirla in caso di NT compresa tra 3 e 3,5 mm (Evidenza II-a. Livello di raccomandazione A). Non è indicata nei feti con test combinato positivo ma NT <3,0 mm.
- 2.2.2.4 **Flusso retrogrado nel dotto venoso o rigurgito tricuspide.** Nei feti con inversione del flusso a livello del dotto venoso o rigurgito tricuspide, associati o meno a NT aumentata, evidenziati durante l'ecografia delle 11+0 - 13+6 settimane, è indicata l'esecuzione dell'ecocardiografia (Evidenza I. Livello di raccomandazione A).
- 2.2.2.5 **Iposviluppo fetale precoce** (a comparsa nel II trimestre). In questo caso, le anomalie cardiache congenite sono più frequentemente associate ad aneu-

ploidie oppure a sindromi complesse. Invece l'iposviluppo classico, a comparsa nel III trimestre (28 settimane ed oltre) NON rappresenta un'indicazione all'ecocardiografia fetale.

- 2.2.2.6 **Malformazioni extra-cardiache maggiori.** L'incidenza di CC in presenza di una o più malformazioni extracardiache è compresa tra il 20 e il 45% e dipende dal tipo di popolazione, dal tipo di malformazione e dall'epoca gestazionale in cui l'esame ecografico di screening è eseguito (Evidenza I. Livello di raccomandazione B).
- 2.2.2.7 **Idrope fetale non immunologica.** Anomali cardiovascolari sono presenti nel 20-30% dei casi di idrope fetale non immunologica. L'idrope può essere espressione di scompenso cardiogeno (in caso di CC), ovvero un segno ecografico associato ad eziologia cromosomica o sindromica (Evidenza I. Livello di raccomandazione B).
- 2.2.2.8 **Gemellarità monocoriale.** Il rischio di cardiopatie congenite è leggermente aumentato solo nella gemellarità monocoriale. Nella gestazione bicoriale, il rischio è il doppio del rischio normale, per la presenza di 2 individui, ma non vi è alcun incremento aggiuntivo di rischio (Evidenza I. Livello di raccomandazione A). Non rappresentano un'indicazione le gravidanze gemellari bicoriali se non con altri fattori di rischio (esempio ottenute da ICSI con TPT).

### 3. Ecocardiografia fetale nel I trimestre di gravidanza

L'accuratezza diagnostica dell'ecocardiografia fetale eseguita nel I trimestre di gravidanza è bassa e dipende principalmente dall'esperienza del Centro e dalla popolazione in esame. Le indicazioni all'esecuzione dell'ecocardiografia nel I trimestre sono le medesime del II trimestre; tuttavia, l'esecuzione così precoce è generalmente riservata ai casi con rischio di CC più elevato o a pazienti con precedenti di CC gravi. Inoltre, la translucenza nucale aumentata, le anomalie del flusso del dotto venoso ed il rigurgito della valvola tricuspide, sono markers ecografici associati ad incremento del rischio di CC, che se riscontrati nel corso dell'ecografia di screening per le aneuploidie, consentono di identificare i feti ad alto rischio da sottoporre ad ecocardiografia fetale nel I trimestre. L'epoca gestazionale in cui viene effettuato lo studio influenza la scelta dell'approccio ecografico. L'approccio TV è superiore a quello TA tra 11 e 13 settimane, non vi è differenza a 14 settimane, mentre

l'approccio TA è più accurato dopo 15 settimane. Un'ecocardiografia completa prevede:

- valutazione della posizione fetale e dell'orientamento,
- scansione 4C,
- scansione efflusso destro e sinistro,
- visualizzazione dell'incrocio dell'efflusso destro e sinistro,
- scansione 3 vasi trachea,
- visualizzazione arco aortico e duttale,
- color Doppler e Doppler spettrale sulla valvola tricuspide e dotto venoso,
- color Doppler di entrambi gli efflussi per valutare la corretta direzione del flusso in questi vasi,
- valutazione della frequenza cardiaca fetale.

L'ecocardiografia fetale del I trimestre ha una buona concordanza con l'ecocardiografia del secondo trimestre (74,5%). Vista la discordanza nei restanti 25% dei casi è pertanto raccomandata l'esecuzione di ecocardiografia in epoca più avanzata per la conferma diagnostica e di ecografie sequenziali in caso di cardiopatia confermata, per le note caratteristiche evolutive che possono nel tempo modificare la diagnosi e la prognosi del difetto.

#### 4. Ecocardiografia fetale 3D e 4D

Nell'ultimo decennio l'ecografia 3D e 4D è stata utilizzata nello studio del cuore, nella valutazione delle CC e nella misurazione volumetrica delle dimensioni e delle funzioni delle camere cardiache. L'acquisizione, la visualizzazione e la manipolazione del volume 3D e 4D del cuore richiede trasduttori specializzati, algoritmi sofisticati e competenze tecniche che hanno rallentato la diffusione dell'applicazione clinica della tecnologia 3D/4D sul cuore. Quest'ultima rappresenta, attualmente, uno strumento di ricerca e non un'alternativa all'imaging cardiaco fetale 2D convenzionale. Tuttavia il potenziale clinico di tali tecnologie nel migliorare lo screening di gravidanze a basso rischio per CC o per complementare l'imaging in feti affetti da CC è promettente, specialmente se combinato con la telemedicina e con l'uso di algoritmi per automatizzare l'estrazione dei vari piani dal volume 3D/4D acquisito (Evidenza II-b. Livello di raccomandazione B).

#### 5. Strumentazione

L'ecocardiografia fetale, va eseguita con un ecografo dotato di trasduttori convex o settoriali a larga banda e con i seguenti moduli:

- A) bidimensionale ad alta definizione con zoom e possibilità di cine loop;
- B) Doppler colore;

C) Doppler spettrale (pulsato);

D) M-mode.

Opzionali sono il power Doppler e il Doppler continuo.

Il settaggio per l'ecocardiografia fetale mira ad ottenere un frame rate quanto più elevato possibile, per le alte frequenze cardiache fetali. Esso prevede: A) Bidimensionale: scala dei grigi "dura" con pochi toni intermedi, fascio ultrasonico stretto, fuoco singolo, persistenza assente o estremamente bassa per un frame rate più elevato possibile; B) Doppler colore e spettrale: box colore piccolo, mappa direzionale del colore, scala di campionamento di 50-90 cm/sec per i distretti arteriosi e di 7-20 cm/sec per i distretti venosi, persistenza assente o bassa. Per il Doppler spettrale, il filtro di parete va settato intorno a 150-300 Hz per i distretti arteriosi e a 50-100 Hz per quelli venosi. Il volume campione deve essere piccolo (2-4 mm). In Doppler spettrale, la valutazione maggiormente utilizzata è quella della velocità di picco sistolico (peak systolic velocity), per la diagnosi delle stenosi valvolari, con un angolo di insonazione  $<30^\circ$ .

## 6. Modalità di esecuzione dell'esame

6.1 **Epoca d'esame.** L'epoca di gestazione in cui eseguire l'ecocardiografia fetale dipende da molteplici fattori, inclusi l'indicazione e l'epoca gestazionale in cui viene sospettata la CC o la malformazione extracardiaca. L'ecocardiografia fetale nelle pazienti a rischio di avere un feto affetto da CC dovrebbe essere eseguita tra 20-22 settimane. E' importante sottolineare che l'esame del secondo trimestre non consente l'identificazione di patologie evolutive. Nei casi a rischio di patologia evolutiva è auspicabile la ripetizione dell'ecocardiografia fetale nel III trimestre. Inoltre le aritmie fetali possono apparire tardivamente nel II-III trimestre. Questo è particolarmente vero per le tachicardie, che spesso non si manifestano prima di 25-26 settimane ed in alcuni casi solo nel III trimestre.

6.2 **Modalità d'esecuzione.** La valutazione completa del cuore fetale richiede una prima valutazione anatomica, eseguita in bidimensionale, seguita da una valutazione funzionale per la quale si utilizzano Doppler colore e spettrale. La valutazione anatomica sequenziale prevede la sistematica osservazione del sito viscerale, delle connessioni atrio-ventricolari, ventricolo-arteriose, dei ritorni venosi sistemici e polmonari. Le sezioni ecocardiografiche necessarie ad ottenere queste informazioni possono essere molteplici; quelle più utilizzate includono:

- scansione dell'addome per il situs viscerale,
- la scansione 4-camere (apicale e trasversa),

- color Doppler di entrambe le valvole atrioventricolari per valutare il normale riempimento ventricolare e la presenza di rigurgiti valvolari o aumenti di velocità,
- l'asse lungo di sinistra (efflusso sinistro),
- l'asse lungo di destra (efflusso destro),
- l'asse corto di destra alto e basso,
- color Doppler di entrambi gli efflussi per valutare la corretta direzione del flusso in questi vasi,
- la sezione dei 3 vasi e trachea,
- la scansione trasversa addominale (inclusa la visualizzazione della vena cava inferiore e dell'aorta addominale e del dotto venoso),
- le scansioni sagittali dell'arco aortico, dello sbocco della vena cava superiore ed inferiore nell'atrio destro, e dell'arco duttale,
- studio della frequenza cardiaca e dell'intervallo PR con metodiche time motion, color time motion o Doppler pulsato nei casi a rischio di BAV,
- sulle stesse scansioni, quando necessario può essere effettuata la valutazione funzionale, con l'ausilio del Doppler colore e spettrale.

Durante l'esecuzione dell'ecocardiografia fetale è, ove possibile, auspicabile l'acquisizione e l'archiviazione delle immagini come singoli fotogrammi o sotto forma di filmati. In caso di riscontro di cardiopatie congenite, è indicato approfondimento diagnostico e counselling adeguato con la presenza del cardiologo pediatra ed eventuali altri specialisti (genetista, cardiocirurgo, neonatologo).

## 7. Accuratezza diagnostica

- 7.1 **Accuratezza diagnostica generale.** Rappresenta una media dell'accuratezza con la quale vengono ad essere evidenziati i vari quadri di difetti cardiaci. Il valore riportato della maggioranza degli autori su casistiche ampie è inferiore all'80% pur con notevoli variabilità in funzione del tipo di cardiopatia. L'accuratezza diagnostica si riduce in presenza di fattori sfavorevoli quali un accentuato pannicolo adiposo addominale materno, una riduzione della quantità di liquido amniotico e la gravidanza multipla. Tali fattori possono rendere difficoltoso o, talvolta, impossibile un esame diagnostico accurato.
- 7.2 **Accuratezza diagnostica per singolo tipo di cardiopatia congenita (CC).** Questa viene ad essere definita sulla base di alcune premesse di ordine anatomico e metodologico, alle quali vengono aggiunti i dati desunti dalle principali casistiche riguardanti i singoli tipi di CC pubblicate in letteratura. In particolare va tenuto presente che:

A) il potere di risoluzione degli apparecchi rende poco visibile alcuni DIV di medio/piccole dimensioni; B) la fisiologica situazione cardiocircolatoria in utero rende impossibile la diagnosi di dotto arterioso pervio e quella di difetto interatriale di tipo *ostium secundum*; C) alcune CC mostrano un'evoluitività, cioè possono comparire solo nel III trimestre o a volte dopo la nascita, e sono quindi compatibili con un esame ecocardiografico del II trimestre normale (prevalentemente ma non solo, stenosi delle valvole semilunari e la coartazione aortica). Per quanto concerne gli studi pubblicati in letteratura che riportano l'accuratezza diagnostica per singolo tipo di CC, pochi sono quelli che descrivono un numero di casi sufficienti per giungere a qualsiasi conclusione.

## 8. Refertazione scritta

L'ecocardiografia fetale è un esame diagnostico. La refertazione deve prevedere la descrizione anatomica (normale o patologica), seguendo, possibilmente, l'analisi sequenziale e la conclusione dell'esame, secondo quanto di sotto riportato:

- Dati anagrafici.
- Dati anamnestici essenziali.
- Indicazione all'esame.
- Informazione o consenso all'esame.
- Descrizione dell'anatomia sequenziale cardiaca.
- Descrizione della valutazione funzionale mediante Doppler colore/pulsato.
- Presenza di dotto dipendenza.
- Conclusione diagnostica.
- Precisazione che nell'esame è stata analizzata solamente l'anatomia cardiaca e delle grandi arterie e che quindi con questo esame non sono state studiate (e quindi neppure escluse) eventuali malformazioni fetali extracardiache.
- Precisazione delle informazioni specifiche fornite alla coppia e sulla eventuale utilità di integrazione con altre procedure diagnostiche e/o consulenze specifiche.
- Data, generalità e firma dell'operatore.
- Durante l'esecuzione dell'ecocardiografia fetale è, ove possibile, auspicabile l'acquisizione e l'archiviazione di immagini (singoli fotogrammi) o di brevi filmati idonei a riprodurre le scansioni oggetto dello studio ecocardiografico in caso di patologia ma anche nel caso di reperti fisiologici.
- E' raccomandabile riportare sul referto il n. di fotogrammi allegati.
- Per le modalità generali di refertazione, documentazione e archiviazione del referto e dell'iconografia prodotta durante l'esame vedi il capitolo specifico di queste LG (n. 16).

## Bibliografia

- Allan LD, Chita SK, Anderson RH et al. Coarctation of the aorta in prenatal life: an echocardiographic anatomical and functional study. *Br Heart J* 1988; 59: 356-360.
- Allan LD, Sharland GK, Milburn A, Lockhart SM, Groves AMM, Anderson RH et al. Prospective diagnosis of 1,006 consecutive cases of congenital heart disease in the fetus. *Jacc* 1994; 23 (6): 1452-1458.
- Bahtiyar MO, Campbell K, Dulay AT, Kontic-Vucinic O, Weeks BP, Friedman AH, Copel JA. Is the rate of congenital heart defects detected by fetal echocardiography among pregnancies conceived by in vitro fertilization really increased? A case-historical control study. *J Ultrasound Med* 2010; 29: 917-922.
- Botto LD, Lynberg MC, Erickson JD. Congenital heart defects, maternal febrile illness, and multivitamin use: a population-based study. *Epidemiology* 2001; 12: 485-490.
- Brucato A, Frassi M, Franceschini F, Cimaz R, Faden D, Pisoni MP, Muscara M, Vignati G, Stramba-Badiale M, Catelli L, Lojacono A, Cavazzana I, Ghirardello A, Vescovi F, Gambari PF, Doria A, Meroni PL, Tincani A. Risk of congenital complete heart block in newborns of mothers with anti-Ro/SSA antibodies detected by counterimmunoelectrophoresis: a prospective study of 100 women. *Arthritis Rheum* 2001; 44: 1832-1835.
- Buyon JP, Hiebert R, Copel J, Craft J, Friedman D, Katholi M, Lee LA, Provost TT, Reichlin M, Rider L, Rupel A, Saleeb S, Weston WL, Skovron ML. Autoimmune-associated congenital heart block: demographics, mortality, morbidity and recurrence rates obtained from a national neonatal lupus registry. *J Am Coll Cardiol* 1998; 31: 1658-1666.
- Chang AC, Huhta JC, Yoon GY, Wood DC, Tulzer G, Cohen A et al. Diagnosis, transport and outcome in fetuses with left ventricular outflow obstruction. *J Thrac Cardiovasc* 1991; 102: 841-848.
- Carvalho JS, Mavrides E, Shinebourne EA, Campbell S, Thilaganathan B. Improving the effectiveness of routine prenatal screening for major congenital heart defects. *Heart* 2002; 88: 387-391.
- Clur SA, Bilardo CM. Early detection of fetal cardiac abnormalities: how effective is it and how should we manage these patients? *Prenat Diagn* 2014 Dec; 34 (13): 1235-45.
- Cooper WO, Hernandez-Diaz S, Arbogast PG, Dudley JA, Dyer S, Gideon PS, Hall K, Ray WA. Major congenital malformations after first-trimester exposure to ACE inhibitors. *N Engl J Med* 2006; 354: 2443-2451.
- Copel JA, Kleinman CS. The impact of fetal echocardiography on perinatal outcome. *Ultrasound Med Biol* 1986; 12: 327-335.
- Costedoat-Chalumeau N, Amoura Z, Lupoglazoff JM, Huong DL, Denjoy I, Vauthier D, Sebbouh D, Fain O, Georjin-Lavialle S, Ghillani P, Musset L, Wechsler B, Duhaut P, Piette JC. Outcome of pregnancies in patients with anti-SSA/Ro antibodies: a study of 165 pregnancies, with special focus on electrocardiographic variations in the children and comparison with a control group. *Arthritis Rheum* 2004; 50: 3187-3194.

- Davies MJ, Moore VM, Willson KJ, Van Essen P, Priest K, Scott H, Haan EA, Chan A. Reproductive technologies and the risk of birth defects. *N Engl J Med* 2012; 366: 1803-1813.
- Donofrio MT, Moon-Grady AJ, Hornberger LK, Copel JA, Sklansky MS, Abuhamad A, Cuneo BF, Huhta JC, Jonas RA, Krishnan A, Lacey S, Lee W, Michelfelder EC Sr, Rempel GR, Silverman NH, Spray TL, Strasburger JF, Tworetzky W, Rychik J. Diagnosis and treatment of fetal cardiac disease: a scientific statement from the American Heart Association. *Circulation* 2014 May 27; 129 (21): 2183-242.
- Espinoza J, Lee W, Comstock C, Romero R, Yeo L, Rizzo G, Paladini D, Viñals F, Achiron R, Gindes L, Abuhamad A, Sinkovskaya E, Russell E, Yagel S. Collaborative study on 4-dimensional echocardiography for the diagnosis of fetal heart defects: the COFEHD study. *J Ultrasound Med* 2010 Nov; 29 (11): 1573-80.
- Espinoza J, Wesley Lee W, Viñals F, Martinez JM, Bannasar M, Rizzo G, Belfort M. Collaborative Study on Four-dimensional Fetal Echocardiography between 11 to 15 Weeks of Pregnancy. *J Ultras Med* 2014; 33: 1079-1084.
- Fedder J, Loft A, Parner ET, Rasmussen S, Pinborg A. Neonatal outcome and congenital malformations in children born after ICSI with testicular or epididymal sperm: a controlled national cohort study. *Hum Reprod* 2013; 28: 230-40.
- Fesslova V, Nava S, Villa L; The Fetal Cardiology Study Group of the Italian Society of Pediatric Cardiology. Evolution and long term outcome in cases with fetal diagnosis of congenital heart disease: Italian multicentre study. *Heart* 1999; 82: 594-599.
- Fetal Echocardiography Task Force; American Institute of Ultrasound in Medicine Clinical Standards Committee; American College of Obstetricians and Gynecologists; Society for Maternal-Fetal Medicine. AIUM practice guideline for the performance of fetal echocardiography. *J Ultrasound Med* 2013; 32: 1067-1082.
- Friedman DM, Kim MY, Copel JA, Davis C, Phoon CK, Glickstein JS, Buyon JP; PRIDE Investigators. Utility of cardiac monitoring in fetuses at risk for congenital heart block: the PR Interval and Dexamethasone Evaluation (PRIDE) prospective study. *Circulation* 2008; 117: 485-493.
- Hornberger LA, Sahn DJ, Kleinamn CS et al. Antenatal diagnosis of coarctation of the aorta: a multicenter experience. *J Am Coll Cardiol* 1994; 23: 417-423.
- Hornberger LK, Sanders SP, Sahn DJ, Rice MJ et al. In utero pulmonary artery and aortic growth and potential for progression of pulmonary outflow tract obstruction in tetralogy of Fallot. *JACC* 1995; 25: 739-745.
- Huhta JC, Moise KJ, Fisher DJ, Sharif DS, Wasserstrum N, Martin C. Detection and quantitation of constriction of the fetal ductus arteriosus by Doppler echocardiography. *Circulation* 1987; 75: 406-412.
- Jaeggi E, Laskin C, Hamilton R, Kingdom J, Silverman E. The importance of the level of maternal anti-Ro/SSA antibodies as a prognostic marker of the development of cardiac neonatal lupus erythematosus: a prospective study of 186 antibody-exposed fetuses and infants. *J Am Coll Cardiol* 2010; 55: 2778-2784.
- Lammer EJ, Chen DT, Hoar RM, Agnish ND, Benke PJ, Braun JT, Curry CJ, Fernhoff PM, Grix AW Jr, Lott IT, Richard JM, Sun SC. Retinoic acid embryopathy. *N Engl J Med* 1985; 313: 837-841.



- Lie RT, Lyngstadaas A, Orstavik KH, Bakketeig LS, Jacobsen G, Tanbo T. Birth defects in children conceived by ICSI compared with children conceived by other IVF-methods: a meta-analysis. *Int J Epidemiol* 2005; 34: 696-701.
- Lisowski LA, Verheijen PM, Copel JA, Kleinman CS, Wassink S, Visser GH, Meijboom EJ. Congenital heart disease in pregnancies complicated by maternal diabetes mellitus: an international clinical collaboration, literature review, and meta-analysis. *Herz* 2010; 35: 19-26.
- Maeno YV, Boutin C, Hornberger LK, McCrindle BW, Cavalle-Garrido T, Gladman G, Smallhorn JF. Prenatal diagnosis of right ventricular outflow tract obstruction with intact ventricular septum and detection of ventriculocoronary connections. *Heart* 1999; 81: 661-668.
- Manuale SIEOG di “Ecografia di screening in ostetricia: problematiche medico-legali”. Editeam Gruppo Editoriale, Cento (FE), 2010.
- Miller E, Hare JW, Cloherty JP, Dunn PJ, Gleason RE, Soeldner JS, Kitzmiller JL. Elevated maternal hemoglobin A1c in early pregnancy and major congenital anomalies in infants of diabetic mothers. *N Engl J Med* 1981; 304: 1331-1334.
- Moise KJ Jr, Huhta JC, Sharif DS, Ou CN, Kirshon B, Wasserstrum N, Cano L. Indomethacin in the treatment of premature labor: effects on the fetal ductus arteriosus. *N Engl J Med* 1988; 319: 327-331.
- Katalinic A, Rosch C, Ludwig M; German ICSI Follow-Up Study Group. Pregnancy course and outcome after intracytoplasmic sperm injection: a controlled, prospective cohort study. *Fertil Steril* 2004; 81: 1604-1616.
- Khalil A, Nicolaieds HK. Fetal heart defects: Potential and pitfalls of first-trimester detection. *Seminars in Fetal & Neonatal Medicine* 2013; 18: 251e260.
- Koivurova S, Hartikainen AL, Gissler M, Hemminki E, Sovio U, Jarvelin MR. Neonatal outcome and congenital malformations in children born after in vitro fertilization. *Hum Reprod* 2002; 17: 1391-1398.
- Platt LD, Koch R, Hanley WB, Levy HL, Matalon R, Rouse B, Trefz F, de la Cruz F, Guttler F, Azen C, Friedman EG. The international study of pregnancy outcome in women with maternal phenylketonuria: report of a 12-year study. *Am J Obstet Gynecol* 2000; 182: 326-333.
- Ray JG, O'Brien TE, Chan WS. Preconception care and the risk of congenital anomalies in the offspring of women with diabetes mellitus: a meta-analysis. *QJM* 2001; 94: 435-444.
- Reefhuis J, Devine O, Friedman JM, Louik C, Honein MH. Specific SSRIs and birth defects: bayesian analysis to interpret new data in the context of previous reports. *BMJ* 2015; 351: h3190.
- Reefhuis J, Honein MA, Schieve LA, Correa A, Hobbs CA, Rasmussen SA; National Birth Defects Prevention Study. Assisted reproductive technology and major structural birth defects in the United States. *Hum Reprod* 2009; 24: 360-366.
- Respondek-Liberska M, Sklansky M, Wood D, Slodki M, Weiner S, Cuneo B, Huhta CJ, Gembruch U, Rizzo G, Sharland G, Achiron R, Pruetz JD. Recommendations for fetal echocardiography in singleton pregnancy in 2015. *Prenat Cardio* 2015; 2 (17): 28-34.

- Richyk J, Tian ZY, Fogel MA, Joshi V, Rose NC, Jacobs ML. The single ventricle heart in the fetus: accuracy of prenatal diagnosis and outcome. *J Perinatol* 1997 May-Jun; 17 (3): 183-188.
- Rizzo G, Capponi A, Cavicchioni O, Vendola M, Pietrolucci ME, Arduini D. Application of automated sonography on four dimensional cardiac volumes of fetuses with transposition of great arteries. *J Ultras Med* 2008; 27: 771-776.
- Rizzo G, Arduini D. 4D fetal echocardiography. Bentham Science 2010.
- Rizzo G, Capponi A, Pietrolucci ME, Capece G, Cimmino E, Colosi E, Ferrentino S, Sica C, Di Meglio A, Arduini D. Satisfactory rate of postprocessing visualization of standard fetal cardiac views from 4-dimensional cardiac volumes acquired during routine ultrasound practice by experienced sonographers in peripheral centers. *J Ultrasound Med* 2011 Jan; 30 (1): 93-9.
- Rowland TW, Hubbell JP Jr, Nadas AS. Congenital heart disease in infants of diabetic mothers. *J Pediatr* 1973; 83: 815-820.
- Schmidt KG, Ulmer HE, Silverman NH, Kleinman CS, Copel JA. Perinatal outcome of fetal complete atrioventricular block: a multicenter experience. *J Am Coll Cardiol* 1991; 17: 1360-1366.
- Sharland GK, Chan KY, Allan LD. Coarctation of the aorta: difficulties in prenatal diagnosis. *Br Heart J* 1994; 71: 70-75.
- Simpson JM, Sharland GK. Natural history and outcome of aortic stenosis diagnosed prenatally. *Heart* 1997; 77: 205-210.
- Smythe JF, Copel JA, Kleinman CS. Outcome of Prenatally detect cardiac malformations. *Am J Cardiol* 1992; 69: 1471-1474.
- Simpson JM, Sharland GK. Fetal tachycardias: management and outcome of 127 consecutive cases. *Heart* 1998; 79: 576-581.
- Simpson LL. Indications for fetal echocardiography from a tertiary-care obstetric sonography practice. *J Clin Ultrasound* 2004; 32: 123-128.
- Spence D, Hornberger L, Hamilton R, Silverman ED. Increased risk of complete congenital heart block in infants born to women with hypothyroidism and anti-Ro and/or anti-La antibodies. *J Rheumatol* 2006; 33: 167-170.
- Tararbit K, Houyel L, Bonnet D, De Vigan C, Lelong N, Goffinet F, Khoshnood B. Risk of congenital heart defects associated with assisted reproductive technologies: a population-based evaluation. *Eur Heart J* 2011 Feb; 32 (4): 500-8.
- Todros T, Presbitero P, Gaglioti P, Demarie D. Pulmonary stenosis with intact ventricular septum: documentation of development of the lesion echocardiographically during fetal life. *Int J Cardiol* 1988; 19: 335-360.
- Tomezki AJP, Suda K, Kohl T, Kovalchin JP, Silverman NH. Accuracy of prenatal echocardiographic diagnosis and prognosis of fetuses with conotruncal anomalies. *JACC* 1999; 33: 1696-1701.
- van Engelen AD, Weijens O, Brenner JI, Kleinman CS, Copel JA, Stoutenbeek P, Meijboom EJ. Management outcome and follow-up of fetal tachycardia. *J Am Coll Cardiol* 1994; 24: 1371-1375.
- Volpe P, Marasini M, Caruso G et al. 22q11 deletions in fetuses with malformations of the outflow tracts or interruption of the aortic arch: impact of additional ultrasound signs. *Prenatal diagnosis* 2003; 23: 752-7.

- Volpe P, Paladini D, Marasini M et al. Common arterial trunk in the fetus: characteristics, associations and outcome in a multicentre series of 23 cases. *Heart* 2003; 89: 1437-41.
- Wolfe HM, Sokol RJ, Martier SM, Zador IE. Maternal obesity: a potential source error in sonographic prenatal diagnosis. *Obstet Gynecol* 1990; 76: 339-342.
- Yagel S, Weissman A, Rotstein Z, Manor M, Hegesh J, Anteby E et al. Congenital Heart Defects. Natural course and in utero Development. *Circulation* 1997; 96 (2): 550-555.

## ECOGRAFIA TRANSVAGINALE NEL RISCHIO DI PARTO PRETERMINE

### 1. Finalità dell'ecografia transvaginale nel rischio di parto pretermine

Individuare le gestanti a rischio di parto pretermine.

### 2. Indicazioni all'ecografia transvaginale nel rischio di parto pretermine

- 2.1 Pazienti a rischio anamnestico di parto pretermine (Evidenza I-c. **Livello di raccomandazione A**). Un test negativo (CL >30 mm) consente di assicurare questa categoria di pazienti.
- 2.2 Pazienti con sintomatologia indicativa di travaglio di parto pretermine (Evidenza III. Livello di raccomandazione B). Riduzione di ospedalizzazione e tocolisi.
- 2.3 Follow-up delle pazienti dopo posizionamento di cerchiaggio cervicale (Evidenza III. Livello di raccomandazione B) (parametri predittivi di parto pretermine: CL <25 mm e porzione di cervice al di sopra del cerchiaggio <10 mm).
- 2.4 Attualmente l'utilizzo dell'ecografia per la valutazione della cervice uterina nella popolazione a basso rischio non è supportato da sufficienti evidenze scientifiche (Evidenza III. Livello di raccomandazione A).
- 2.5 Per l'utilizzo dell'ecografia per la valutazione della cervice uterina nelle gravidanze gemellari si rimanda al capitolo dedicato.

### 3. Requisiti tecnologici della strumentazione

- 3.1 L'esame si esegue per via transvaginale con apparecchiature in tempo reale dotate di sonda transvaginale di almeno 5 MHz.

### 4. Modalità di esecuzione dell'esame

- 4.1 Paziente in posizione ginecologica a vescica vuota.
- 4.2 Introduzione della sonda in vagina per alcuni centimetri e, una volta individuati i punti di repere (vescica, SUI), lieve retrazione della stessa in modo da non comprimere la cervice (NB: l'immagine della cervice dovrebbe occupare circa i 2/3 dello schermo). Ripetizione della misurazione almeno per 3 volte e verrà considerata la misura minore tra le tre ottenute.
- 4.3 Parametri da valutare:
- lunghezza della cervice: linea che unisce OUI ed OUE sullo stesso piano, in condizioni statiche e dinamiche (sotto contrazioni uterine o dopo pressione manuale sul fondo o in regione sovrapubica [stress test]),
  - eventuale funneling (svasamento ad imbuto dell'OUI).

### 5. Refertazione scritta

L'esito dell'accertamento può essere riportato:

- sui referti ecografici comuni agli esami di screening se questi ultimi sono stati completati con il rilievo della lunghezza della cervice uterina effettuato su indicazione clinica,
- su di un referto a parte (modello "*esame per specifiche indicazioni*") seguendo le modalità indicate nel capitolo specifico di queste Linee Guida ed in appendice),
- sulla documentazione clinica della persona assistita come rilievo ecografico dell'office ecografia (vedi capitolo dedicato).

La refertazione dovrà riportare:

- Lunghezza cervice.
- Presenza-assenza di Funneling.
- Documentazione iconografica.

### Bibliografia

- Althuisius SM, Dekker GA, van Geijin HP, Bekedam DJ, Kummel P. Cervical incompetence prevention randomized cerclage trial (CIPRACT study): The-

rapeutic cerclage with bed rest versus bed rest, final results. *Am J Obstet Gynecol Abstract* 2001; 184: S2.

- Andersen F, Ardeshir K, Sakala E et al. Prediction of cervical cerclage outcome by endovaginal ultrasonography. *Am J Obstet Gynecol* 1994; 171: 1102-1106.
- Berghella V, Bega G, Tolosa JE, Berghella M. Ultrasound assessment of the cervix. *Clin Obstet Gynecol* 2003; 46 (4): 947-962.
- Berghella V, Daly SF, Tolosa JE, Di Vito MM, Chalmers R, Garg N, Bhullar A, Wapner RJ. Prediction of preterm delivery with transvaginal ultrasonography of the cervix in patients with high-risk pregnancies: does cerclage prevent prematurity? *Am J Obstet Gynecol* 1999; 181 (4): 809-815.
- Berghella V, Haas S, Chervoneva I et al. Patients with prior second-trimester loss: prophylactic cerclage or serial transvaginal sonograms? *Am J Obstet Gynecol* 2002; 187: 747-751.
- Berghella V, Odibo AO, Tolosa JE. Cerclage for prevention of preterm birth in women with a short cervix found on transvaginal ultrasound examination: a randomized trial. *Am J Obstet Gynecol* 2004; 191: 1311-7.
- Guzman ER, Ananth CV. Cervical length and spontaneous prematurity: laying the foundation for future interventional randomized trials for the short cervix. *Ultrasound Obstet Gynecol* 2001; 18: 195-199.
- Guzman ER, Walters C, Ananth CV, O'Reilly-Green C, Benito CW, Palermo A, Vintzileos AM. A comparison of sonographic cervical parameters in predicting spontaneous preterm birth in high-risk singleton gestations. *Ultrasound Obstet Gynecol* 2001; 18: 200-203.
- Hassan SS, Romero R, Berry SM, Dang K, Blackwell SC, Treadwell MC, Wolfe HM. Patients with an ultrasonographic cervical length  $\leq$  15 mm have nearly a 50% risk of early spontaneous preterm delivery. *Am J Obstet Gynecol* 2000 Jun; 182 (6): 1458-1467.
- Heath VC, Southall TR, Souka AP, Elisseou A, Nicolaidis KH. Cervical length at 23 weeks of gestation: prediction of spontaneous preterm delivery. *Ultrasound Obstet Gynecol* 1998 Nov; 12 (5): 312-317.
- Iams JD. Prediction and early detection of preterm labor. *Obstet Gynecol* 2003; 101 (2): 402-12.
- Iams JD, Goldenberg RL, Meis PJ, Mercer BM, Moawad A, Das A, Thom E, McNellis D, Copper RL, Johnson F, Roberts JM. The length of the cervix and the risk of spontaneous premature delivery. *N Engl J Med* 1996; 334: 567-572.
- Melamed N, Hiersch L, Meizner I, Bardin R, Wiznitzer A, Yogev Y. Is measurement of cervical length an accurate predictive tool in women with a history of preterm delivery who present with threatened preterm labor? *Ultrasound Obstet Gynecol* 2014 Dec; 44 (6): 661-8.
- Owen J, Iams JD, Hauth JC. Vaginal sonography and cervical incompetence. *Am J Obstet Gynecol* 2003; 188: 586-96.
- Rageth JC, Kernen B, Saurenmann E, Unger C. Premature contractions: possible influence of sonographic measurement of cervical length on clinical management. *Ultras Obstet Gynecol* 1997; 9: 183-187.
- Romero R, Nicolaidis K, Conde-Agudelo A, Tabor A, O'Brien JM, Cetingoz E, Da Fonseca E, Creasy GW, Klein K, Rode L, Soma-Pillay P, Fusey S, Cam C,

Alfirevic Z, Hassan SS. Vaginal progesterone in women with an asymptomatic sonographic short cervix in the midtrimester decreases preterm delivery and neonatal morbidity: a systematic review and meta-analysis of individual patient data. *Am J Obstet Gynecol* 2012 Feb; 206 (2): 124.e1-19.

- Rust OA, Atlas R, Jones K, Benham BN, Balducci J. A randomized trial of cerclage versus no cerclage among patients with ultrasonographically detected second-trimester premature dilation of the internal os. *Am J Obstet Gynecol* 2000; 183: 830-835.
- Sotiriadis A, Papatheodorou S, Maktydimas G. Perinatal outcome in women treated with progesterone for the prevention of preterm birth: a meta-analysis. *Ultrasound Obstet Gynecol* 2012; 40: 257-266.
- To MS, Alfirevic Z, Heath VCF, Cicero S, Cacho AM, Williamson PR, Nicolaidis KH. Cervical cerclage for prevention of preterm delivery in women with short cervix: randomized controlled trial. *Lancet* 2004; 363: 1849-53.
- Van Os MA, van der Ven AJ, Kleinrouweler CE, Schuit E, Kazemier BM, Verhoeven CJ, de Miranda E, van Wassenaer-Leemhuis AG, Sikkema JM, Woiski MD, Bossuyt PM, Pajkrt E, de Groot CJ, Mol BW, Haak MC. Preventing Preterm Birth with Progesterone in Women with a Short Cervical Length from a Low-Risk Population: A Multicenter Double-Blind Placebo-Controlled Randomized Trial. *Am J Perinatol* 2015 Mar 4.

## OFFICE ECOGRAFIA (O ECOGRAFIA DI SUPPORTO) IN OSTETRICIA E GINECOLOGIA

### 1. Finalità dell'office ecografia in ostetricia e ginecologia

- 1.1 Si tratta di un esame ecografico effettuato come supporto alla visita ostetrica o ginecologica e finalizzato alla ricerca di elementi diagnostici che possono essere utilizzati a completamento del controllo clinico.
- 1.2 Non vi è alcuna evidenza scientifica che (attualmente) supporti l'uso routinario di un controllo ecografico nel corso di ogni visita ostetrico-ginecologica al di fuori di un'indicazione specifica (Evidenza I-b. Livello di raccomandazione A).  
Alcuni contributi della letteratura hanno evidenziato che la valutazione ecografica effettuata nei casi di emergenze ostetriche e ginecologiche al momento della valutazione clinica può ridurre il ricorso al ricovero e genera un miglioramento dell'outcome (Evidenza III. Livello di raccomandazione B).
- 1.3 In considerazione delle finalità dell'esame ecografico office e delle competenze raggiunte dall'ostetrica nel nostro Paese si ritiene che l'office ecografia possa essere effettuata anche da tale figura professionale per la valutazione dei rilievi ecografici, obiettivi dello stesso esame, previo opportuno training formativo teorico pratico. In caso di riscontri che si discostano dalla fisiologia, è opportuno programmare l'effettuazione di un esame ecografico "standard".

### 2. Obiettivi dell'office ecografia

- 2.1 **In ostetricia** (Evidenza IV. Livello di raccomandazione C):
  - identificazione in utero della/delle camere ovariche e del/degli embrione/i-feto/i e dell'attività cardiaca embrio-fetale;



- valutazione della presentazione fetale;
- valutazione quantitativa del liquido amniotico (con modalità soggettiva oppure mediante misurazione del diametro antero-posteriore della falda maggiore di liquido amniotico o dell'AFI-*Amniotic Fluid Index*);
- valutazione della cervice uterina.

2.2 **In ginecologia** (Evidenza IV. Livello di raccomandazione C):

- valutazione dell'ecogenicità di una tumefazione pelvica (solida/cistica);
- controllo localizzazione IUD.

2.3 A proposito di alcuni obiettivi si ritengono opportune queste precisazioni:

a) **Valutazione della cervice uterina.** Lo scopo di tale rilievo è l'individuazione delle gravide a rischio di parto pretermine. Si ritiene che la valutazione ecografica della cervice uterina, qualora ritenuta indicata dal sanitario, possa far parte degli obiettivi dell'office ecografia, previo opportuno training teorico-pratico.

b) **Valutazione della quantità di liquido amniotico.** La valutazione della quantità di liquido amniotico può essere effettuata:

- in modo soggettivo;
- mediante misurazione del diametro antero-posteriore della falda maggiore di liquido amniotico. Possono essere utilizzati come cut-off: una falda massima <2 cm per la diagnosi di oligoamnios e >8 cm per la diagnosi di polidramnios;
- mediante misurazione dell'AFI (Amniotic Fluid Index).

Recenti contributi della letteratura evidenziano come l'impiego dell'AFI sia associato ad un incremento degli interventi ostetrici senza alcun miglioramento dell'outcome della gravidanza (Evidenza I-a. Livello di raccomandazione A).

c) **Valutazione dell'ecogenicità di una tumefazione rilevata alla palpazione bimanuale.** Il contributo dell'esame office deve essere inteso come un'iniziale valutazione ecografica della tumefazione: la conferma della sua presenza rappresenta un'indicazione alla prescrizione di un esame ecografico "standard" per l'approfondimento diagnostico.

### 3. Strumentazione

3.1 L'esame ecografico office può essere effettuato con un ecografo real time munito di sonda transaddominale e transvaginale (Evidenza I-c. Livello di raccomandazione A), in grado di visualizzare adeguatamente i rilievi ecografici richiesti dall'accertamento e che sia sottoposto a periodica regolare manutenzione.

#### 4. Modalità di effettuazione dell'esame ecografico office

- 4.1 L'effettuazione dell'esame ecografico office deve essere preceduto da una fase preliminare durante la quale la donna viene informata degli scopi e dell'utilità dell'esame ecografico nonché dei suoi limiti, in modo da consentire da parte della stessa un assenso consapevole all'esame.
- 4.2 Vanno effettuati i rilievi ritenuti utili dal punto di vista clinico che andranno valutati caso per caso dal sanitario che esegue l'esame ecografico (Evidenza IV. Livello di raccomandazione C). Tali rilievi sono costituiti da:
- identificazione in utero della/delle camere ovariche e del/degli embrione/i-feto/i;
  - presenza o assenza dell'attività cardiaca embrionale-fetale;
  - parte presentata del feto;
  - quantità di liquido amniotico (rilevata soggettivamente o mediante misurazione del diametro antero-posteriore della falda maggiore di liquido amniotico o dell'AFI);
  - misurazione della cervice uterina;
  - conferma di presenza di tumefazioni pelviche sospettate con la visita e descrizione della loro ecogenicità;
  - valutazione localizzazione in utero di IUD.
- 4.3 E' sconsigliato l'impiego del Doppler pulsato per la rilevazione dell'attività cardiaca embrionale fino a 10 settimane compiute (Evidenza II-a. Livello di raccomandazione B).

#### 5. Refertazione

- 5.1 L'office ecografia non richiede una refertazione specifica.
- 5.2 E' peraltro necessario che gli elementi diagnostici ricavati dall'esame office vengano riportati sul diario clinico/cartella clinica della persona assistita.
- 5.3 Si raccomanda che la dicitura: "office ecografia" preceda la descrizione sia dei dati ecografici sia dell'avvenuta informazione alla donna su scopi e limiti dell'esame ecografico effettuato, in modo da distinguere, a posteriori, in modo inequivocabile questo tipo di accertamento da quelli cosiddetti "standard", che vanno comunque suggeriti ed eseguiti ove indicato.
- 5.4 In particolare per quanto attiene agli accertamenti effettuati nel corso della gravidanza è indispensabile riportare nella documen-

tazione scritta dell'esame una frase che precisi che l'esame ecografico è stato effettuato come supporto alla visita ostetrica e non per valutazione dell'anatomia fetale (ovviamente dopo aver informato la donna di questo, come riportato al punto 4.1).

- 5.5 Nel caso in cui si voglia impiegare comunque, per l'annotazione dell'esito dell'esame, un modello cartaceo, è opportuno che esso sia diverso da quelli utilizzati per gli esami "standard", e riporti chiaramente la tipologia dell'esame ecografico effettuato ("*Office Ecografia*").

## Bibliografia

- Amso NN, Griffiths A. The role and applications of ultrasound in ambulatory gynaecology. 2005; 19: 693.
- Bennett MJ. Routine ultrasound and the gynaecology visit. *Curr Opin Obstet Gynecol* 1998; 10 (5): 387-90.
- Bignardi T, Burnet S, Alhamdan D et al. Management of women referred to an acute gynecology unit: impact of an ultrasound-based model of care. *Ultrasound Obstet Gynecol* 2010; 35: 344.
- Bofill JA, Sharp GH. Obstetric sonography. Who to scan, when to scan and by whom. *Obstet Gynecol Clin North Am* 1998; 25 (3): 465-478.
- Carey JC. Integrating prevention into obstetrics/gynecology. *Acad Med* 2000; 75 (7 Suppl.): S72-76.
- Chudleigh T. Scanning for pleasure. *Ultrasound Obstet Gynecol* 1999; 14 (6): 369-371.
- Degani S. Ultrasound frequently asked questions. *Ultrasound Obstet Gynecol* 2000; 15 (6): 546.
- Deutchman ME, Hahn R. Office procedures Obstetric ultrasonography. *Prim Care* 1997; 24 (2): 407-431.
- Gambone JC, Munro MG. Office sonography and office hysteroscopy. *Curr Opin Obstet Gynecol* 1993; 5 (6): 733-739.
- Goldstein SR. Routine use of office gynaecologic ultrasound. *J Ultrasound Med* 2002; 21: 489.
- Haider Z, Condous G, Khalid A et al. Impact of availability of sonography in the acute gynecology unit. *Ultrasound Obstet Gynecol* 2006; 28: 207.
- Magill-Cuerden J. Ultrasound routine practice or practised routine? *Mod Midwife* 1994; 4 (3): 4-5.
- Moise KJ. Toward consistent terminology, assessment and reporting of amniotic fluid volume. *Semin Perinat* 2013; 37: 370.
- Morris RK, Meller CH, Tamblyn J et al. Association and prediction of amniotic fluid measurements for adverse pregnancy outcome: systematic review and meta-analysis. *BJOG* 2014; 121: 686.
- Nabhan AF, Abdelmoula YA. Amniotic fluid index versus single deepest vertical pocket: a meta-analysis of randomized controlled trials. *Int J Gynaecol Obstet* 2009; 10: 184.

- Rodney WM, Deutchman ME, Hartman KJ, Hahn RG. Obstetric ultrasound by family physicians. *J Fam Pract* 1992; 34 (2): 186-94, 197-200.
- Spears G, Griffin J. Ultrasound in obstetric triage. *J Nurse Midwifery* 1999; 480.
- Valentin L. High-quality gynaecological ultrasound can be highly beneficial, but poor-quality gynaecological ultrasound can do harm. *Ultrasound Obstet Gynecol* 1999; 13: 1-7.

## VELOCIMETRIA DOPPLER IN GRAVIDANZA

### 1. Finalità

La finalità della velocimetria Doppler in gravidanza è di identificare in modo non invasivo le deviazioni dai normali adattamenti emodinamici nei distretti utero-placentare feto-placentare e fetale.

### 2. Indicazioni

- 2.1 Si raccomanda l'utilizzo della velocimetria Doppler delle arterie ombelicali in gravidanze a rischio per ipossia fetale, in particolare in gravidanze complicate da ipertensione materna, preeclampsia e/o da iposviluppo fetale (Evidenza I-a. **Livello di raccomandazione A**) e nel monitoraggio delle gravidanze gemellari monooriali (vedi capitolo relativo). La velocimetria Doppler dell'arteria ombelicale non trova indicazioni al suo impiego nelle gravidanze fisiologiche a basso rischio.
- 2.2 La velocimetria delle arterie uterine può essere eseguita sia nel primo che nel secondo trimestre (20-24 settimane) e permette di identificare le gravidanze a rischio di sviluppare in seguito preeclampsia e/o ritardo di crescita intrauterino, con una sensibilità che oscilla tra il 60 e l'80%, in funzione delle condizioni di rischio della gravidanza stessa e della gravità della condizione ricercata. Se l'esame è eseguito a 20 settimane, circa il 15% delle nullipare presentano indici di resistenza elevati; di queste pazienti, oltre 2/3 vanno incontro ad una successiva normalizzazione delle resistenze uterine entro la fine del II trimestre quando si completa la placentazione. Le più recenti revisioni della letteratura sottolineano il fatto che la velocimetria Doppler delle arterie uterine ha una buona capacità di prevedere le forme severe e ad esordio precoce di preeclampsia e restrizione della crescita fetale.

In particolare un'alterata velocimetria delle arterie uterine a 24 settimane, è in grado di individuare circa l'80% dei casi di preeclampsia severa con esordio prima di 34 settimane e circa il 60% degli iposviluppi fetali severi che richiedono il parto prima della 34<sup>a</sup> settimana di gestazione.

La probabilità di sviluppare queste complicanze è circa 6 volte più alta per la preeclampsia e 4 per lo IUGR quando la velocimetria delle uterine è alterata a 24 settimane.

La critica maggiore che viene fatta all'utilizzo della velocimetria Doppler nel secondo trimestre è legata al fatto che non vi sono strategie preventive attuabili in epoca gestazionale così avanzata, quando l'invasione trofoblastica e le modificazioni delle resistenze a livello delle arterie uterine sono già avvenute.

I dati disponibili suggeriscono che la velocimetria Doppler delle arterie uterine a 20 settimane sia comunque da raccomandare alle gestanti ad alto rischio per disordini ipertensivi o insufficienza placentare (anamnesi ostetrica positiva per preeclampsia o IUGR, ipertensione cronica, vasculiti, sindrome anticorpi antifosfolipidi, nefropatia, diabete pregestazionale).

L'impiego della velocimetria Doppler delle arterie uterine nelle nullipare è dibattuto, in quanto il test eseguito a 20 settimane nel contesto dell'ecografia di screening ha un alto valore predittivo negativo, ma un basso valore predittivo positivo e comporta la necessità di rivalutare le pazienti dopo 24 settimane quando la placentazione si è completata.

Di nessuna utilità clinica l'impiego della velocimetria Doppler delle arterie uterine nelle pluripare con anamnesi ostetrica favorevole. Esistono pochi dati controversi sul significato della velocimetria Doppler delle arterie uterine nelle gravidanze multiple.

Da qualche anno è stato proposto l'impiego della velocimetria Doppler delle arterie uterine anche nel I trimestre (vedi capitolo su screening patologia materno-fetale).

La velocimetria Doppler delle arterie uterine è stata di recente suggerita nell'inquadramento prognostico degli iposviluppi fetali e della preeclampsia.

Secondo alcuni autori vi è un'indicazione ad eseguire la velocimetria delle arterie uterine ai feti piccoli per epoca gestazionale dopo le 34 settimane pur in presenza di valori normali di PI nell'arteria ombelicale, perchè vi è una maggiore incidenza di tagli cesarei in travaglio di parto nei feti con arterie uterine alterate.

Inoltre nelle pazienti con preeclampsia precoce e tardiva la presenza di anomalie nella velocimetria Doppler delle arterie uterine identifica i casi a rischio più alto di eventi avversi. Infine nelle gestanti con ipertensione gestazionale il rilievo di Doppler uterino alterato identifica il gruppo a maggior rischio di evoluzione in preeclampsia e con outcome fetale sfavorevole.

- 2.3 La velocimetria Doppler delle arterie cerebrali è stata inizialmente introdotta per lo studio dei feti con ritardato accrescimento in utero. Nella restrizione di crescita fetale (iposviluppo fetale e Doppler velocimetria ombelicale patologica) una diminuzione dell'indice di pulsatilità dell'arteria cerebrale media testimonia un'aumentata perfusione dell'estremo cefalico (brain sparing) ed è una conseguenza dell'adattamento emodinamico fetale all'ipossia. Non vi sono in letteratura evidenze che giustifichino l'utilizzo clinico di questo parametro nella gestione delle forme precoci di restrizione della crescita fetale (<34 settimane) (Evidenza III. **Livello di raccomandazione C**).

Di recente alcuni autori hanno invece suggerito l'impiego della velocimetria Doppler dell'arteria cerebrale media nel management degli iposviluppi fetali ad esordio tardivo (oltre 34 settimane) anche con velocimetria Doppler in arteria ombelicale normale. In particolare è stato riportato che in questi casi una pulsatilità dell'arteria cerebrale media <5° percentile o un rapporto tra indice pulsatilità cerebrale e indice di pulsatilità ombelicale (rapporto cerebro/placentare o CPR) <5° percentile comporta un rischio più elevato di esiti avversi. Non ci sono tuttavia studi controllati che abbiano dimostrato una reale utilità clinica di questi parametri nel decidere il timing e modalità di parto. Di conseguenza l'impiego di questi parametri, pur promettenti, non andrebbe attualmente raccomandato nella pratica clinica routinaria, al di fuori di contesti di ricerca.

- 2.4 Lo studio velocimetrico del distretto venoso fetale (dotto venoso e vena cava inferiore) si è rivelato recentemente di grande utilità nel monitoraggio del feto ipossico al fine di aiutare il clinico nelle decisioni riguardanti il timing del parto. Lo studio TRUFFLE ha randomizzato i casi di IUGR severo e pretermine e concluso che, pur non essendovi differenze significative nell'esito maggiore (mortalità e morbilità neurologica a breve termine e a distanza) tra i feti estratti sulla base della cardiocografia computerizzata o sulla base delle anomalie velocimetriche del dotto, l'attendere la condizione di assenza di onda A nel dotto venoso per espletare il parto, a prezzo di un lieve aumento della mortalità in utero, era associato ad una prognosi neurologica migliore nei neonati sopravvissuti. Al momento attuale quindi la strategia di utilizzare CTG computerizzata o dotto venoso nel timing del parto va valutata in modo personalizzato ed in base alle risorse cliniche disponibili.
- 2.5 La velocimetria Doppler di vari distretti vascolari fetali viene infine utilizzata nella pratica clinica come test di secondo livello e/o in modo integrato con altre metodiche diagnostiche (invasive o non) per valutare lo stato di compromissione in alcune condizio-

ni di patologia fetale. In particolare, la velocità di picco nell'arteria cerebrale media risulta estremamente accurata nella diagnosi non invasiva di anemia fetale e viene proposta per l'inquadramento e la gestione dei feti a rischio per questa condizione (es. alloimmunizzazione materno-fetale, infezione parvovirus B19); tuttavia il corretto rilievo della velocità di picco sistolico nell'arteria cerebrale media richiede precisione nel campionamento (angolo, livello del vaso, stato fetale di quiete). Si sottolinea l'importanza della corretta valutazione considerati i rischi connessi ad una scorretta misurazione di questo parametro (Evidenza III. **Livello di raccomandazione B**).

### 3. Strumentazione

L'esame deve essere effettuato con apparecchi in tempo reale dotati di sonde convex a frequenza di emissione 3-5 MHz. L'apparecchio deve essere integrato dalla funzione di Doppler pulsato. La presenza della funzione color flow mapping aumenta la riproducibilità delle registrazioni, ma non è indispensabile per l'esecuzione dell'esame.

Il settaggio del Doppler pulsato per i vasi materni e fetali prevede l'utilizzo di un basso filtro di parete (50-100 Hz), delle dimensioni del volume campione del Doppler pulsato sufficienti a campionare tutta la sezione del vaso (2-4 mm) ed una Pulse Repetition Frequency (PRF) adeguata alle velocità presenti nei singoli distretti vascolari.

In modo simile, la PRF del colore va regolata sul range di velocità attesa, con un preset di persistenza e sensibilità adeguato alla circolazione periferica. Il software deve prevedere la possibilità dell'analisi automatica e/o manuale delle velocità massime di sistole, diastole e media per il successivo calcolo degli indici di impedenza vascolare.

Differenti indici sono stati proposti e quelli maggiormente utilizzati sono:

- a) rapporto S/D: calcolato dividendo la velocità massima sistolica per la velocità massima telediastolica;
- b) indice di resistenza (Resistance Index) calcolato con la formula  $RI = (S-D)/S$ ;
- c) indice di pulsatilità (PI) o Pulsatility Index: calcolato con la formula  $PI = (S-D)/M$

dove M rappresenta la velocità media calcolata integrando il profilo massimo dell'onda velocimetrica.

Non esistono vantaggi particolari ad utilizzare un indice rispetto all'altro se non il fatto che il PI permette di quantificare anche profili d'onda caratterizzati da fasi di assenza o inversione delle velocità telediastoliche. Questo è il motivo per cui il PI è l'indice più utilizzato nelle valutazioni dei vasi fetali (dove la diastole può essere assente o negativa in condizioni patologiche).



Inoltre l'indice di pulsatilità, a differenza dell'indice di resistenza, variando con la morfologia dell'onda velocimetrica permette la quantificazione di incisure protodiastoliche (cd "notch") nel campionamento dei vasi uterini materni.

Nei casi in cui la misurazione riguardi velocità assolute è importante che l'angolo di insonazione sia il più possibile vicino allo zero. Negli altri casi (valutazioni di rapporti come PI, RI) è raccomandato comunque un angolo di insonazione inferiore ai 30 gradi, avendo chiaro che il miglior angolo di insonazione è zero.

E' infine necessario che il treno di onde Doppler visualizzato sia di morfologia uniforme, sia in periodo di quiete fetale, occupi circa un terzo della dimensione dello schermo, e infine che la velocità di scorrimento dell'onda Doppler sia tale da visualizzare da 3 a 6 cicli cardiaci.

#### 4. Modalità di esecuzione dell'esame

##### Arterie uterine

Il campionamento viene perlopiù eseguito per via transaddominale a partire dalla 20<sup>a</sup> settimana.

Utilizzando l'approccio transaddominale nel II trimestre, con la paziente in posizione supina, la visualizzazione delle arterie uterine viene ottenuta ponendo la sonda in fossa iliaca, lateralmente all'utero, angolandola poi medialmente fino alla visualizzazione mediante color flow mapping dell'apparente incrocio tra i vasi iliaci e l'arteria uterina. Il campionamento del vaso in questo punto rende semplice e riproducibile la metodica. Va segnalato che in alcuni casi, per la destrorotazione dell'utero l'arteria uterina sinistra è medializzata. Inoltre in alcuni casi l'arteria uterina si biforca prima dell'apparente incrocio con i vasi iliaci ed in questi casi il volume campione va posizionato appena prima della biforcazione.

E' tecnicamente possibile eseguire la velocimetria delle arterie uterine già dal I trimestre (11 settimane, v. sopra per indicazioni cliniche) e anche per via transvaginale.

Il campionamento delle arterie uterine per via transaddominale a 11-13 settimane di gravidanza prevede la visualizzazione del vaso in scansione parasagittale destra e sinistra, inclinando la sonda rispetto alla cervice uterina che rappresenta il punto di reperi ecografico. L'arteria uterina viene campionata nella porzione che si dirige cranialmente verso il corpo uterino.

Il campionamento delle arterie uterine per via transvaginale si esegue posizionando la sonda nel fornice anteriore e poi spostandosi sui due lati fino a visualizzare e campionare il plesso vascolare.

In presenza di un segnale ottimale, vengono valutati gli indici relativi ad una serie di 3-6 onde velocimetriche. L'indice attualmente più utiliz-

zato in letteratura è il PI e si considera sempre il valore medio tra le due arterie. Alcuni autori segnalano anche la presenza di notch, valutato soggettivamente.

Nel caso la valutazione delle arterie uterine venga eseguita per via transvaginale, il PI medio indicativo di resistenze aumentate a 20 settimane è maggiore rispetto al cut-off di riferimento per il campionamento transaddominale (1,63 vs 1,50).

## Vasi fetali

### *Arteria ombelicale*

Le onde velocimetriche vanno campionate preferibilmente in un'ansa libera di cordone distante dall'inserzione ombelicale e placentare. Infatti l'impedenza è maggiore a livello dell'inserzione fetale del cordone ombelicale. L'utilizzo del color Doppler facilita l'identificazione dell'arteria ombelicale ed il suo campionamento con un ridotto angolo di insonazione.

Gli indici velocimetrici considerati devono essere misurati su 3-6 onde a morfologia uniforme. Un reperto anomalo va ricontrollato in un punto differente del cordone ombelicale valutando entrambe le arterie ombelicali. Nelle gravidanze gemellari, se risulta difficile la distinzione tra i funicoli dei due feti, è possibile campionare le arterie ombelicali nella porzione intraddominale del cordone, ma in questo caso i valori di riferimento sono diversi da quelli riportati sull'ansa libera.

Gli indici Doppler variano con l'età gestazionale per cui vanno sempre riferiti al valore di riferimento per la settimana di gravidanza.

Nella valutazione dei casi con assenza di flusso in diastole è importante che venga controllato il filtro di parete (sempre inferiore a 100 Hz) e venga acquisito senza il segnale della vena ombelicale sottostante in modo da rilevare in eventuale flusso reverse.

### *Arteria cerebrale media*

Viene ottenuta in una sezione trasversale dell'estremo cefalico, più caudale rispetto a quello del diametro biparietale, finalizzata ad evidenziare la base cranica ed il poligono di Willis. La posizione di campionamento dell'arteria cerebrale media è standardizzata a livello del margine esterno delle ali dello sfenoide, e in quella sede l'impiego del color Doppler consente la visualizzazione del vaso.

L'angolo di insonazione ottimale deve risultare vicino a 0°. E' da evitare un'eccessiva pressione del trasduttore sull'estremo cefalico fetale che può alterare la morfologia dell'onda. Gli indici Doppler vanno misurati su 3-6 onde a morfologia uniforme e variano con l'epoca di gestazione per cui vanno sempre riferiti al valore normale per la settimana di gravidanza. Nella misurazione della velocità di picco sistolica è fondamentale che l'immagine del vaso sia opportunamente ingrandita e che il box di campionamento del Doppler pulsato sia posizionato a 1 cm dall'emergenza della cerebrale media dalla carotide interna.

### *Vasi venosi fetali*

Il campionamento Doppler dei vasi venosi fetali (perlopiù dotto venoso ma anche vena cava inferiore e vena ombelicale) è limitato al monitoraggio longitudinale di feti con compromissione emodinamica (IUGR, idrope, anemia). Lo studio della circolazione venosa è raccomandato solo in Centri di alta specializzazione nella medicina materno fetale e richiede grande esperienza per comprendere i dati emodinamici rilevati in rapporto alla condizione fisiopatologica esistente.

In assenza di curve istituzionali di riferimento per gli indici velocimetrici dei diversi distretti vascolari riportati (PI arterie uterine, PI arteria ombelicale, PI arteria cerebrale media, PI dotto venoso, velocità di piccola arteria cerebrale media) rispetto all'epoca gestazionale, si suggerisce l'uso delle curve pubblicate su il manuale SIEOG *“La velocimetria Doppler in medicina materno fetale”* seconda edizione 2015, Editeam.

## 5. Refertazione scritta

Deve essere sempre allegato un referto scritto in cui sono segnalati:

- i distretti vascolari indagati (materni e/o fetali);
- l'apparecchiatura utilizzata;
- i valori assoluti degli indici Doppler considerati, rapportati alle curve di riferimento per l'epoca gestazionale espressi in percentili;
- la presenza di anomalie della morfologia dell'onda (notch, flusso assente, flusso invertito);
- eventuali consigli per controlli successivi;
- eventuali limiti dell'esame;
- data, nome, cognome e firma dell'operatore.

Per i particolari inerenti la refertazione, documentazione e archiviazione dell'esame si rimanda al capitolo dedicato di queste Linee Guida.

### Bibliografia

- Albageis G, Missfelder-Lobos H, Lees C. One-stage screening for pregnancy complications by color Doppler assessment of the uterine arteries at 23 weeks' gestation. *Obst Gyn* 2000; 96: 559-564.
- Alfirovic Z, Neilson JP. Doppler ultrasonography in high risk pregnancies: systematic review with meta-analysis. *Am J Obstet Gynecol* 1995; 172: 1379-1387.
- Arcangeli T, Giorgetta F, Farina A, De Musso F, Bellussi F, Salsi G, Montaguti E, Pilu G, Rizzo N, Ghi T. Significance of uteroplacental Doppler at midtrimester in patients with favourable obstetric history. *J Matern Fetal Neonatal Med* 2013 Feb; 26 (3): 299-302.
- Chien PFW, Arnott N. How useful is uterine artery Doppler flow velocimetry in the prediction of preeclampsia, intrauterine growth retardation and perinatal death? An overview *Brit Journal Obst Gynecol* 2000; 107 (2): 196-208.

- Cnossen JS, Morris RK, ter Riet G, Mol BW, van der Post JA, Coomarasamy A, Zwinderman AH, Robson SC, Bindels PJ, Kleijnen J, Khan KS. Use of uterine artery Doppler ultrasonography to predict pre-eclampsia and intrauterine growth restriction: a systematic review and bivariable meta-analysis. *CMAJ* 2008; 178: 701-11.
- Doppler French Study Group. A randomized control trial of Doppler ultrasound velocimetry of the umbilical artery in low risk pregnancies. *Brit Journal Ob Gyn* 1997; 104: 419.
- Ebbing C, Rasmussen S, Kiserud T. Middle cerebral artery blood flow velocities and pulsatility index and the cerebroplacental pulsatility ratio: longitudinal reference ranges and terms for serial measurements. *Ultrasound Obstet Gynecol* 2007 Sep; 30 (3): 287-96.
- Figueras F, Savchev S, Triunfo S, Crovetto F, Gratacos E. An integrated model with classification criteria to predict small-for-gestational-age fetuses at risk of adverse perinatal outcome. *Ultrasound Obstet Gynecol* 2015 Mar; 45 (3): 279-85.
- Frusca T, Soregaroli M, Platto C, Enterri L, Lojacono A, Valcamonico A. Uterine artery velocimetry in patients with gestational hypertension. *Obstet Gynecol* 2003 Jul; 102 (1): 136-40.
- Geipel A, Hennemann F, Fimmers R, Willruth A, Lato K, Gembruch U, Berg C. Reference ranges for Doppler assessment of uterine artery resistance and pulsatility indices in dichorionic twin pregnancies. *Ultrasound Obstet Gynecol* 2011 Jun; 37 (6): 663-7.
- Ghi T, Youssef A, Piva M, Contro E, Segata M, Guasina F, Gabrielli S, Rizzo N, Pelusi G, Pilu G. The prognostic role of uterine artery Doppler studies in patients with late-onset preeclampsia. *Am J Obstet Gynecol* 2009 Jul; 201 (1): 36.e1-5.
- Gómez O, Figueras F, Fernández S, Bennasar M, Martínez JM, Puerto B, Gratacós E. Reference ranges for uterine artery mean pulsatility index at 11-41 weeks of gestation. *Ultrasound Obstet Gynecol* 2008 Aug; 32 (2): 128-32.
- Harrington K, Fayyad A, Thakur V, Aquilina J. The value of uterine artery Doppler in the prediction of uteroplacental complications in multiparous women. *Ultrasound Obstet Gynecol* 2004 Jan; 23 (1): 50-5.
- Lees C. Uterine artery Doppler: time to establish the ground rules. *Ultrasound Ob Gyn* 2000; 16 (7): 607.
- Lees CC, Marlow N, van Wassenaer-Leemhuis A, Arabin B, Bilardo CM, Brezinka C, Calvert S, Derks JB, Diemert A, Duvekot JJ, Ferrazzi E, Frusca T, Ganzevoort W, Hecher K, Martinelli P, Ostermayer E, Papageorgiou AT, Schlembach D, Schneider KT, Thilaganathan B, Todros T, Valcamonico A, Visser GH, Wolf H; for the TRUFFLE study group. 2 year neurodevelopmental and intermediate perinatal outcomes in infants with very preterm fetal growth restriction (TRUFFLE): a randomized trial. *Lancet* 2015 Mar 4. pii: S0140-6736(14)62049-3. doi: 10.1016/S0140-6736(14)62049-3.
- Mari G. Noninvasive diagnosis by Doppler ultrasonography of fetal anemia due to maternal red-cell alloimmunization. Collaborative Group for Doppler Assessment of the Blood Velocity in Anemic Fetuses. *N Engl J Med* 2000 Jan 6; 342 (1): 9-14.

- Mari G. Middle cerebral artery peak systolic velocity for the diagnosis of fetal anemia: the untold story. *Ultrasound Obstet Gynecol* 2005 Apr; 25 (4): 323-30.
- Meler E, Scazzocchio E, Peguero A, Triunfo S, Gratacos E, Figueras F. Role of maternal plasma levels of placental growth factor for the prediction of maternal complications in preeclampsia according to the gestational age at onset. *Prenat Diagn* 2014 Jul; 34 (7): 706-10.
- Morales-Roselló J, Khalil A, Morlando M, Papageorghiou A, Bhide A, Thilaganathan B. Changes in fetal Doppler indices as a marker of failure to reach growth potential at term. *Ultrasound Obstet Gynecol* 2014 Mar; 43 (3): 303-10.
- Papageorghiou AT, Yu CK, Nicolaides KH. The role of uterine artery Doppler in predicting adverse pregnancy outcome. *Best Practice & Research Clinical Obstetrics and Gynecology* 2004; 18 (3): 383-396.
- Parra-Cordero M, Lees C, Missfelder-Lobos H, Seed P, Harris C. Fetal arterial and venous Doppler pulsatility index and time averaged velocity ranges. *Prenat Diagn* 2007 Dec; 27 (13): 1251-7.
- Poon LC, Nicolaides KH. Early prediction of preeclampsia. *Obstet Gynecol Int* 2014; 2014 297397.
- Roberge S, Nicolaides KH, Demers S, Villa P, Bujold E. Prevention of perinatal death and adverse perinatal outcome using low-dose aspirin: a meta-analysis. *Ultrasound Obstet Gynecol* 2013 May; 41 (5): 491-9.
- Romero R, Kalache KD, Kadar N. Timing the delivery of the preterm severely growth restricted fetus: venous Doppler, cardiotocography or the biophysical profile? *Ultrasound Obstet Gynecol* 2002; 19 (2): 118.
- Severi FM, Bocchi C, Visentin A, Falco P, Cobellis L, Florio P, Zagonari S, Pilu G. Uterine and fetal cerebral Doppler predict the outcome of third-trimester small-for-gestational age fetuses with normal umbilical artery Doppler. *Ultrasound Obstet Gynecol* 2002 Mar; 19 (3): 225-8.
- Skråstad R, Hov G, Blaas HG, Romundstad P, Salvesen K. Risk assessment for preeclampsia in nulliparous women at 11-13 weeks gestational age: prospective evaluation of two algorithms. *BJOG* 2014 Dec 4. doi: 10.1111/1471-0528.13194.
- SIEOG AA.VV. *La Velocimetria Doppler in Medicina materno fetale*. Seconda Edizione. Editeam Gruppo Editoriale, Cento (FE) 2015; 191-197.
- Westergaard HB. A critical appraisal of the use of umbilical artery Doppler ultrasound in high risk pregnancies. *Ultras Obst Gynecol* 2001; 17 (6): 466.
- Vergani P, Roncaglia N, Andreotti C, Arreghini A, Teruzzi M, Pezzullo JC, Ghidini A. Prognostic value of uterine artery Doppler velocimetry in growth-restricted fetuses delivered near term. *Am J Obst Gynecol* 2002 Oct; 187 (4): 932-6.
- Yu CK, Papageorghiou AT, Boli A, Cacho AM, Nicolaides KH. Screening for preeclampsia and fetal growth restriction in twin pregnancies at 23 weeks of gestation by transvaginal uterine artery Doppler. *Ultrasound Obstet Gynecol* 2002 Dec; 20 (6): 535-40.

# RISONANZA MAGNETICA FETALE

## INDICAZIONI, PROTOCOLLI DI STUDIO E SICUREZZA

### **Introduzione**

Questo lavoro rappresenta l'aggiornamento del documento congiunto SIRM-SIEOG-AINR su indicazioni, protocolli di studio e sicurezza della risonanza magnetica fetale (RMF) pubblicato per la prima volta nel 2011 (1), poi entrato a far parte delle LG delle suddette Società.

Si ritiene opportuno proporre una nuova edizione del documento che consideri le più recenti evidenze clinico-scientifiche e le possibili modificazioni del ruolo della RMF nel panorama della diagnostica per immagini prenatale.

### **Finalità**

La RMF o studio RMF deve essere considerato un esame diagnostico di III livello cui far ricorso dopo un'ecografia dettagliata (5-13) per la valutazione di anomalie fetali selezionate, al fine di migliorare l'accuratezza diagnostica. Si ritiene del tutto ingiustificato eseguire un esame RMF senza una precedente valutazione ecografica dettagliata (ad esempio neurosonogramma fetale) (1-7).

In particolare, non è indicato eseguire una RMF per verificare dubbi insorti all'ecografia di screening effettuata a 19-21 settimane di gestazione (Linee Guida SIEOG) (1, 6).

### **Indicazioni alla risonanza magnetica (studio RM) nel feto**

Una RMF può essere richiesta solo per quelle malformazioni per le quali esiste un'evidenza scientifica, nella letteratura di settore, che l'esame RM può aggiungere elementi clinicamente rilevanti. Di seguito, saranno descritte le indicazioni principali.

## 1. Indicazioni allo studio del distretto encefalico e cranio-facciale

Attualmente le indicazioni per le quali esiste un consenso in letteratura sono:

- a. Ventricolomegalie (VM).** Rappresenta la più comune causa di patologia cerebrale nel periodo prenatale. C'è un generale consenso ad eseguire la RMF nelle forme di VM con ampiezza del trigono uguale o superiore a 12 mm soprattutto per la diagnosi di eventuali malformazioni associate (15-20).

Risulta ampiamente dibattuto, invece il ricorso alla RMF, nei casi di VM borderline o di grado lieve con ampiezza del trigono tra 10 e 11,9 mm qualora sia isolata e in gravidanze con nessun fattore di rischio. In questi casi il ricorso alla RM potrebbe non essere strettamente raccomandato (6, 21-23), e va discusso caso per caso tra l'esperto di medicina fetale, la coppia di genitori ed il neuroradiologo che deve eseguire la RMF.

E' necessario tuttavia ricordare che molte anomalie cerebrali associate alla VM possono manifestarsi oltre la 22<sup>a</sup>-23<sup>a</sup> settimana di gestazione (1-8). Pertanto, il ricorso alla RM potrebbe essere raccomandato dopo la 26<sup>a</sup> settimana, ed elettivamente a 28-32 settimane, per escludere le patologie associate.

- b. Sospette lesioni alla Neurosonografia o lesioni di natura od entità non sufficientemente chiara alla Neurosonografia stessa.** In presenza di un'anomalia cerebrale non completamente valutabile alla Neurosonografia fetale (ecografia dettagliata per lo studio dell'encefalo fetale), di qualunque natura essa sia (malformativa, distruttiva, ecc.), o per la quale è prevista un'associazione con anomalie di girazione, migrazione ed organizzazione neuronale (micropoligiria, pachigiria, lissencefalia), (5-7, 24-28) la RMF può fornire informazioni aggiuntive, a partire dalle 23-24 settimane.
- c. Malattie genetiche note e quadri sindromici.** In questi casi, vi possono essere anomalie del SNC non adeguatamente valutabili ecograficamente nel feto ovvero nelle quali l'evidenza ecografica della lesione è tardiva rispetto a quella RM (5, 7, 29).
- d. Trasfusione feto-fetale** specialmente dopo morte del co-gemello o come controllo dopo laser terapia allo scopo di evidenziare eventuali lesioni ischemiche cerebrali (es. porencefalia) (5, 30, 31). Infatti, l'evidenza alla RMF di tali lesioni è estremamente più precoce rispetto all'evidenza neurosonografica.

- e. Accertata trasmissione verticale di infezioni virali.** La RMF può evidenziare anomalie del SNC dopo infezione fetale da CMV anche quando un'indagine ecografica negativa. L'alto valore predittivo positivo per la presenza o assenza di lesioni cerebrali è importante per un appropriato counselling. Inoltre la scoperta in epoca precoce di anomalie cerebrali potrebbe influenzare la prognosi dell'infezione fetale. L'esame è raccomandato nel caso di infezione fetale accertata (32, 33).
- f. Malformazioni del distretto cranio-facciale in particolare la labiopalatoschisi bilaterale.** La labiopalatoschisi può essere isolata o rientrare nel contesto di sindromi genetiche; circa l'11% dei pazienti affetti da schisi labiale, infatti, può essere inquadrato nel contesto di una delle oltre 170 sindromi monogeniche riportate nel London Dysmorphology Database e il 25-30% dei neonati affetti da malformazioni del massiccio facciale presenta patologie associate, quadri sindromici o aneuploidie (34). Lo studio 3D ottiene in condizioni favorevoli di posizione fetale e di quantità adeguata di liquido amniotico una buona definizione della patologia. Tuttavia la RM, nei casi di labiopalatoschisi bilaterale in considerazione dell'alta associazione con quadri sindromici e anomale del SNC è in grado di aggiungere particolari dettagli sulle anomalie intracraniche (35, 36).
- g. Masse del distretto cranio-facciale, in particolare:**
- malformazioni vascolari e venolinfatiche;
  - emangiomi;
  - teratomi.

La RM, grazie all'utilizzo di particolari sequenze, riesce a definire, nella maggioranza dei casi, l'origine della massa, la sua composizione e l'infiltrazione delle strutture adiacenti (37).

## 2. Indicazioni allo studio di collo-torace-addome

- a. Ernia diaframmatica congenita (EDC).** L'unica indicazione per la quale esiste un consenso in letteratura sul ruolo della RMF è l'ernia diaframmatica (come riportato successivamente). Per quanto concerne la EDC, la RMF deve fornire le seguenti informazioni:
- localizzazione (destra, sinistra, bilaterale);
  - organi erniati (intestino e particolarmente definire *liver up* o *liver down*);
  - volumetria polmonare del polmone residuo e del controlaterale (come valore assoluto ovvero *observed/expected ratio*) (51);
  - analisi dell'intensità di segnale possibile espressione della maturazione polmonare (38-41);



- eventuale shift mediastinico;
- polidramnios e idrope;
- patologie associate.

In tutti gli altri casi, non vi sono dati certi in letteratura che una RM fetale migliori l'accuratezza diagnostica o la valutazione prognostica. Di conseguenza, per tutte le anomalie toraciche, ad eccezione dell'ernia diaframmatica, va ribadito quanto segue: 1. *l'esame va effettuato solo dopo valutazione ecografica dettagliata della malformazione fetale;* 2. *solo se tale valutazione non riesce a risolvere quesiti di diagnosi differenziale e pone indicazione specifica per la RM fetale.* Di seguito, sono riportate per distretto le principali indicazioni, che vanno considerate relative, in considerazione di quanto sopra espresso.

## Collo

Le patologie di più frequente riscontro in epoca prenatale sono il linfangioma cistico ed il teratoma (37). In questi casi, la RM può:

- valutare l'eventuale estensione e l'infiltrazione delle strutture adiacenti (collo, faringe, palato) allo stretto toracico superiore;
- identificare, quando presente, la compressione e/o dislocazione delle vie aeree, ben identificabili per il loro contenuto fluido che le rende iperintense nelle immagini pesate in T2;
- studiare i rapporti della massa con il fascio vascolonervoso del collo.

Le masse localizzate nel collo possono compromettere la pervietà delle vie aeree e provocare asfissia perinatale. La descrizione della localizzazione e delle vie aeree è molto importante per il management post-natale; tali informazioni risultano, infatti, dirimenti per decidere la procedura terapeutica più idonea (EX utero Intrapartum Treatment, EXIT, Resezione della massa).

Non rappresenta indicazione alla RMF il riscontro del classico igroma cistico retronucleale.

## Torace

- **Masse intratoraciche:** CCAM (malattia adenomatoide cistica congenita), sequestro broncopolmonare, cisti broncogene, sindromi CHAOS (ostruzione delle vie respiratorie superiori con imaging positivo per segni indiretti), enfisema lobare congenito. L'ostruzione in assenza di essi può non essere direttamente riscontrabile (42, 43);
- **displasie della gabbia toracica e sindromi associate.**

Qualunque sia la patologia toracica, la RM fornisce informazioni non solo su localizzazione, dimensioni e morfologia della massa, ma anche sugli effetti secondari da essa provocati come lo sviluppo del polmone

residuo e controlaterale, lo sbandamento mediastinico, l'idrope fetale non immune per compressione della vena cava inferiore e del cuore, e il polidramnios per compressione dell'esofago e ridotta deglutizione del liquido amniotico, nonché su eventuali patologie associate extra-polmonari.

## **Addome**

### ***Tratto gastroenterico***

Schematizzando, per quanto riguarda lo studio dell'apparato gastroenterico, la RM consente:

- l'individuazione della posizione degli organi viscerali all'interno dell'addome per la verifica del situs viscerocardiaco (situs solitus o situs inversus);
- l'individuazione dei difetti della parete addominale con erniazione degli organi addominali, rivestiti o meno dai foglietti peritoneali: in tali casi la RM permette infatti di riconoscere gli organi erniati, di differenziare l'onfalocele dalla gastroschisi, di misurare la breccia addominale e di misurare il rapporto tra la massa estroflessa e l'addome (ad oggi non ci sono evidenze di una maggiore accuratezza rispetto all'ecografia e l'indicazione ad una RM può essere nella pianificazione dell'intervento chirurgico e ai fini dell'espletamento del parto per definirne le modalità non tanto ai fini della diagnosi in sé) (44-51);
- la visualizzazione delle masse endoaddominali: in tali condizioni la RM aiuta a determinarne la corretta origine, estensione e volumetria, la tipologia (cistica o solida), lo spessore delle pareti, la presenza di setti o vegetazioni, oltre a caratterizzarne il contenuto distinguendo grazie alla sua multiparametricità il fluido sieroso, la componente sebacea, emorragica o proteinacea (diagnosi differenziale cisti enterogene, linfangioma, emangiomi e neuroblastomi): per quanto riguarda tuttavia l'analisi della parete e lo studio dei setti l'indagine ecografica risulta preferibile per la sua migliore risoluzione spaziale (44-51);
- la valutazione delle dimensioni e dell'intensità di segnale degli organi parenchimali come il fegato e la milza che nel caso di patologie metaboliche o ematologiche possono risultare alterate (emocromatosi, malattie ematologiche con incremento dell'ematopoiesi).

### ***Non si ritengono indicazioni valide***

- L'individuazione delle atresie esofagee. La presenza di uno stomaco disteso da fluido non può escludere la presenza di atresia esofagea per la possibilità di fistole tracheo-esofagee a valle dell'ostruzione;
- le atresie del tratto duodenale. L'esame RM pur documentando bene l'anomalia attualmente non aggiunge ulteriori informazioni rispetto ad un esame ecografico dettagliato;

- le atresie intestinali basse (imperforazioni anali);
- calcificazioni epatiche che presentano bassa o nulla intensità di segnale;
- iperecogenicità delle anse intestinali.

### ***Apparato genitourinario***

I dati forniti dalla RM possono essere importanti per lo studio delle malformazioni del tratto urinario associate ad oligo- o anidramnios, condizioni queste che rendono tecnicamente difficile lo studio ecografico (52-62).

Sono ben visualizzabili mediante RM:

- reni policistici autosomici recessivi;
- reni multicistici del bambino, agenesie renali, malformazioni di fusione renale (es. rene a ferro di cavallo), dilatazioni pelvico-caliceali e masse renali;
- valutazione delle idroureteronefrosi (entità, segmenti interessati, studio del parenchima renale con possibile indice funzionale);
- valvole uretrali posteriori VUP (valutazione del grado di idroureteronefrosi, del parenchima renale spesso nelle VUP i reni risultano displasici);
- vescica neurologiche con patologie associate (mielomeningocele);
- megavesicica (S. Prune Belly con studio della parete addominale, micro colon);
- valutazione masse renali e surrenaliche;
- anomalie genitourinarie complesse, inclusa la cloaca;
- teratoma sacrococcigeo;
- mielo-meningocele;
- patologia di pertinenza annessiale;
- patologia espansiva pelvica.

## **3. Indicazioni allo studio della placenta**

- 1) La RM ben valuta l'inserzione, l'estensione, il rapporto con il miometrio, il rapporto con l'orifizio uterino interno (OUI), la struttura placentare, che risulta omogenea tra la 20<sup>a</sup> e la 30<sup>a</sup> settimana, diventando relativamente disomogenea nell'ultimo trimestre per la presenza di strie fibrotiche, aree infartuali e di lacune pseudocistiche. Tuttavia, nella valutazione della placenta l'unica indicazione attuale è il contributo che la RM può dare nella diagnosi di placenta accreta, increta, percreta. A questo proposito, si sottolinea che anche la RM, così come l'ecografia TV o TA, non permette di raggiungere dati conclusivi al riguardo ma solo di elevato sospetto. La risonanza magnetica può rappresentare un utile strumento diagnostico in "seconda battuta", quando cioè l'esame ecografico risulti di dubbia interpretazione e nelle placente posteriori (63-67).

## **Modalità di esecuzione, strumentazione, protocolli di studio?**

**Lo studio RMF deve essere eseguito in Centri specificatamente predisposti a tal fine.** Per quanto fin qui esposto, appare difficile immaginare lo studio RMF come equiparabile a qualsiasi altra prestazione RM eseguibile ambulatorialmente. Da un lato vi deve essere un contatto diretto ed una collaborazione continuativa con i clinici-ostetrici proponenti lo studio, in particolare con l'équipe di Medicina Fetale dedicata allo studio delle anomalie fetali, dall'altro l'équipe radiologica deve disporre di tutte le competenze necessarie (conoscenza dello sviluppo normale e patologico dei diversi organi ed apparati, preparazione in radiologia e neuroradiologia pediatrica, conoscenza delle principali sindromi, ecc.) in quanto l'anatomia fetale è totalmente diversa dall'anatomia pediatrica e soprattutto dell'adulto.

**Si consiglia di eseguire esami non prima delle 19-21 settimane di gestazione (SG).** Al meglio dell'attuale tecnologia disponibile, non si ritiene possibile ottenere una sufficiente risoluzione spaziale oltre che di contrasto per poter ottenere informazioni diagnostiche, o comunque aggiuntive, nei confronti dell'ecografia-stato dell'arte al di sotto delle 19 settimane di gestazione. A titolo esemplificativo, a 19 settimane gli emisferi cerebrali hanno un diametro ant-post di circa 50 mm e uno biparietale di poco più di 35 mm; pertanto, con un campo di vista che si colloca mediamente fra i 280 ed i 340 mm l'effetto della scarsa risoluzione spaziale diventa assai critico ed alcune strutture, come ad esempio il corpo calloso, rischiano di essere difficilmente valutabili.

Inoltre va considerato che le tabelle di normalità oggi disponibili in letteratura partono solo dalla 20<sup>a</sup> SG e l'esperienza clinica al di sotto di questa età è ad oggi molto ridotta.

**Lo studio RMF deve essere MIRATO, ed in generale non può assumere carattere di valutazione "total-body", tranne che in una minoranza di casi specifici e preventivamente impostati e concordati con l'équipe diagnostica.** Lo studio RMF deve essere mirato ad un determinato distretto, identificato anche nel referto radiologico. In base alle attuali conoscenze appaiono giustificati studi su organi-apparati-aree anatomiche per le quali esiste sufficiente accordo in letteratura riguardo l'utilità diagnostica della RMF. In tale ottica possiamo oggi identificare 2 distretti: quello dell'area testa-collo, compreso ovviamente l'encefalo, e quello toraco-addominale.

Non esistono indicazioni cliniche RM per lo studio delle patologie muscoloscheletriche nonostante in letteratura alcuni autori abbiano riportato dati inerenti tali patologie (14). La scarsa risoluzione spaziale e le difficoltà di esecuzione risultano le principali limitazioni in tale settore. Posto che l'esame RMF è quindi per definizione mirato ad un distretto, vale ovviamente la regola generale attuata su qualsiasi esame radiologi-

co: se un chiaro reperto patologico, appartenente ad un altro distretto, ricade nel *campo di vista*, come evento collaterale dello studio mirato, esso non può essere trascurato. Fermo restando che il carattere più o meno eclatante ed inequivocabile del reperto collaterale possa essere ragionevolmente valutato in base alla qualità delle immagini non specificatamente mirate ed al distretto sede del reperto.

Questa considerazione può valere anche per la placenta e l'amnios laddove si riscontrassero chiare anomalie non altrimenti note dagli studi ecografici (ad esempio segni di accretismo).

### **Operazioni preliminare all'indagine**

Prima di eseguire l'esame RMF è necessaria:

- la raccolta del consenso informato dalla gestante da parte del medico dopo un colloquio esplicativo volto all'accertamento dell'assenza delle usuali controindicazioni alla RM (pacemaker cardiaco, clips metalliche), del ruolo della RM nella valutazione delle patologie malformative, eventuali controindicazioni specifiche (safety) (66-70);
- la raccolta dei dati clinico-anamnestici con presa visione della documentazione ecografica da cui è stato generato il sospetto patologico; durante tale colloquio viene inoltre stabilito un primo approccio con la paziente volto a conquistarne la collaborazione attiva nelle sequenze con necessità di respirazione e vengono spiegate le modalità di esecuzione della RM fetale (durata, safety, valore diagnostico).

### **Strumentazione**

#### ***Magnete***

Il campo magnetico consigliato per ottenere un sufficiente rapporto segnale/rumore è quello di 1.5T ottenuto con magneti tradizionali superconduttori. Un sufficiente rapporto segnale/rumore in ragione della geometria verticale può essere anche ottenuto con magnete aperto a 1T, mentre si sconsiglia l'uso di intensità di campo inferiori. Sono state effettuate alcune preliminari esperienze sul feto umano con magnete ad alto campo (3T), con risultati controversi (72, 73). L'uso di intensità di campo maggiori di 1.5T non può oggi essere considerato di routine, ma solo nel contesto di specifici protocolli di ricerca clinica.

#### ***Gradienti***

Possono essere utilizzate diverse tipologie di bobine anche in relazione all'epoca gestazionale, alle dimensioni del sacco gestazionale e dell'utero: le più performanti sono certamente le bobine di superficie multicanale di tipo phased-array o cardio che permettono di avere maggior segnale per un'estensione longitudinale tuttavia limitata intorno ai 50-60 cm; si possono inoltre utilizzare bobine di tipo spine per lo studio

del corpo che permettono un maggiore campo di vista per le epoche gestazionali più tardive.

La donna viene posta in una posizione confortevole sul lettino, generalmente in decubito supino o, nei casi in cui tale posizione non venga tollerata (compressione cavale, polidramnios, gravidanze multiple), in decubito laterale sinistro e viene fatta riposare alcuni istanti in tale posizione per ridurre il movimento spontaneo fetale.

In alcuni casi per minimizzare la sensazione claustrofobica la paziente può essere introdotta nel gantry in posizione "feet first". Non viene utilizzato usualmente alcun sedativo né per la madre né per il feto, né mezzo di contrasto.

Quando possibile, sarebbe preferibile eseguire l'esame al mattino dopo un digiuno di almeno 4 ore, poiché è stato dimostrato che l'ipoglicemia riduce i movimenti fetali; alternativamente se è possibile eseguire un esame ecografico prima dell'esecuzione della RM, volto a verificare la fase sonno o veglia del feto, si può aspettare la fase del sonno considerando che il regolare ciclo sonno-veglia fetale prevede un'alternanza di tali fasi ogni 30 minuti.

### *Sequenze*

Il protocollo di studio comprende l'acquisizione di differenti sequenze, alcune indispensabili, altre facoltativamente aggiunte in dipendenza dal quesito clinico. Le immagini di ogni serie vengono utilizzate come scout per le sequenze successive in modo da minimizzare i problemi di orientamento legati al cambiamento della posizione fetale.

Le principali sequenze utilizzate in RM fetale sono sequenze T2 pesate di tipo veloce ultraveloce che consentono un'ottima valutazione dell'anatomia fetale grazie all'elevata risoluzione di contrasto, rappresentano quindi un buon compromesso tra risoluzione di contrasto e spaziale.

L'esecuzione dell'esame prevede l'acquisizione di sequenze diverse, a seconda delle caratteristiche dell'organo/apparato da valutare. Di sotto, vengono elencate le principali sequenze utilizzabili:

- una sequenza di centramento; Single Shot Fast/Turbo Spin Echo (SS-FSE) (anche con tecnica di acquisizione Half Fourier) T2 pesata con orientamento coronale sulla madre per l'identificazione della posizione del feto rispetto alla madre (presentazione) in relazione alla valutazione della posizione relativa della testa, del rachide e dello stomaco fetale e per la localizzazione della placenta (anteriore/posteriore);
- sequenze SS-FSE T2 pesate a strato sottile (3 mm) con orientamento multiplanare assiale, sagittale e coronale ortogonale all'organo/distretto di interesse per la *valutazione di dettaglio dell'anatomia fetale*. L'ottimo compromesso tra la risoluzione spaziale, di contrasto e il rapporto segnale-rumore (SNR) di queste sequenze oltre alla loro rapidità di esecuzione permettono infatti di visualizzare l'anatomia fetale nelle epoche in cui è possibile eseguirla ed in particolare di evidenziare i fluidi statici e le strutture a prevalente composizione fluida come strut-

ture iperintense consentendo lo studio quindi dell' *encefalo fetale*, delle cavità contenenti fluidi (cavità nasali ed orale, faringe, trachea, stomaco e intestino prossimale, sistema urinario, colecisti), dei polmoni, della placenta e del liquido amniotico (LA);

- nei rari casi nei quali viene richiesta RMF del distretto cardiaco, devono essere utilizzate sequenze gradient echo (GRE) con tecnica steady state free precession (SSFP) per la valutazione del *distretto cardiaco e dei grossi vasi*. Queste sequenze, infatti, presentano un contrasto intermedio T1 e T2, utilizzano un TR ultrabreve (<3 ms) non risultando influenzate dal movimento e permettono di evidenziare come strutture ad elevata intensità di segnale i fluidi in movimento;
- sequenze cine-RM di tipo steady-state free precession (SSFP) con tecnica di campionamento del k-spazio sia radiale che cartesiana (2DFT). Tali sequenze permettono di individuare il cuore e i *grossi vasi*: possono essere utilizzate come sequenze real time per valutare alcuni movimenti fetali (74, 75);
- sequenze colangiografiche thick slab (spessore di strato 40-80 mm) altamente pesate in T2, per mettere in evidenza *strutture ripiene di liquido* congelando un'immagine delle strutture fluide in tutto il feto;
- sequenze STIR (Short Time Inversion Recovery) possono migliorare la caratterizzazione delle masse come, ad esempio, nei *teratomi* o nelle *malformazioni veno-linfatiche*;
- sequenze fast spoiled GRE Single Shot 2D o 3D T1 pesate, con e senza saturazione del segnale del tessuto adiposo, acquisite in apnea respiratoria (circa 20-30 secondi) sul piano coronale o assiale per la *valutazione del grasso all'interno di una massa*, di emorragia o di meconio;
- sequenze Echo Planar Imaging (EPI) pesate in diffusione (DWI), con applicazione di gradienti orientati secondo i 3 piani dello spazio ( $b_0$ ,  $b_{200}$  e  $b_{700}$  s/mm<sup>2</sup>) per lo studio dei *distretti renale, polmonare, encefalico e della placenta*. Tali sequenze, con tempi di acquisizione molto brevi, forniscono informazioni sul movimento microscopico delle molecole d'acqua, libera e legata, nei tessuti biologici e permettono lo studio della maturazione cerebrale, polmonare e renale.

### **Durata**

La durata di uno studio di RM fetale dipende da vari fattori: numero di feti, complessità delle malformazioni eventualmente presenti, riposizionamento della bobina ed entità dei movimenti fetali che possono richiedere la riacquisizione di alcune sequenze sul giusto piano anatomico.

Abitualmente, uno studio di RM fetale richiede dai 20 ai 45 minuti, con un minimo di 15 minuti; risulta necessario comunque cercare di contenere i tempi dell'esame per evitare l'eccessivo riscaldamento della gestante ed il potenziale trasferimento di energia al feto (SAR) (71).

E' consigliabile utilizzare più di una sequenza per lo studio RM e includere sempre nel protocollo RM una sequenza T1 pesata anche se di scarsa qualità diagnostica.

***Refertazione***

La compilazione del referto prevede:

- indicazione dei dati materni;
- indicazione dell'età gestazionale come si evince dai dati anamnestici ed ecografici;
- tipologia di apparecchiatura utilizzata, sequenze e piani di scansione impiegati;
- indicazione clinica e a quale distretto/i è rivolto l'esame;
- per ogni distretto interessato è consigliabile la misurazione delle strutture anatomiche.

In particolare i dati auxologici sono necessari ogni qualvolta si esegue un esame mirato all'estremo encefalico. Si consiglia di misurare: diametro biparietale (DBP) osseo e cerebrale, diametro fronto-occipitale (DFO), diametro trasverso-cerebellare, diametro anteroposteriore e longitudinale del verme cerebellare, diametro longitudinale del corpo calloso, diametro atriale dei ventricoli cerebrali.

Si consiglia inoltre la valutazione delle principali scissure cerebrali, parametro importante per le informazioni concernenti lo sviluppo cerebrale e se lo sviluppo risulti congruo con l'età gestazionale.

Nello studio del body fetale si raccomanda: la volumetria polmonare nelle patologie toraciche occupanti spazio e nelle EDC; la biometria renale è consigliabile, in particolare in tutte le patologie del tratto urogenitale;

- descrizione dettagliata della patologia in questione con l'analisi della malformazione o della patologia espansiva in esame (localizzazione, volumetria, analisi del segnale, rapporti con le strutture contigue, mancato reperimento di strutture anatomiche, segni associati);
- conclusioni: ove sia possibile indicare le ipotesi diagnostiche in ordine di probabilità ed eventuali controlli.

**Sicurezza (safety)*****Limitazioni all'esecuzione dell'esame***

I principali e più recenti documenti sulla sicurezza oggi disponibili sono, per quanto riguarda l'Italia, il documento dell'ISPEL pubblicato sul sito il 6/2/09 e ripreso nel numero 4/2008 del *Radiologo* e, per quanto riguarda gli Stati Uniti, l'American College of Radiology (ACR) e la Society for Pediatric Radiology (SPR) hanno stilato le nuove indicazioni alla RM Fetale "American College of Radiology. ACR SPR practice guideline for the safe and optimal performance of fetal magnetic resonance imaging (MRI) 2014" reperibili online (76).

Il documento dell'ISPEL non fa che riportare quanto esposto nell'Allegato I del D.M. 02.09.1991: "Sebbene non esistano evidenze che dimostrino una sensibilità dell'embrione ai campi magnetici e ai campi a radiofrequenza di intensità e potenze utilizzate nella attuale strumentazione RM ad uso diagnosti-



co (1991!!), è prudente escludere dall'esposizione le donne nel primo trimestre di gravidanza, tranne nei casi di effettiva e improrogabile necessità, valutati dal medico, sotto la sua responsabilità. La paziente sarà preventivamente informata sui possibili rischi dell'esame".

Stabilita la necessità di un consenso informato, permane il problema pratico di informare su "ipotetici" rischi che ad oggi non sono né confermati dalla letteratura né definiti con precisione.

Il documento ACR riporta invece al capitolo *Patient pregnancies*: "Present data have not conclusively documented any deleterious effects of MR imaging exposure on the developing fetus. Therefore, no special consideration is recommended for the first, versus any other trimester in pregnancy". Viene quindi abolita ogni differenza fra il primo trimestre ed i successivi, vengono tuttavia mantenute delle misure di prudenza e cautela riassumibili nella valutazione attenta dei costi-benefici dell'esame sul feto e della sua necessità ed inderogabilità.

Inoltre, la "Safety Committee of the Society for Magnetic Resonance Imaging" ha dichiarato che la RMF è assolutamente indicata quando non ci sono metodiche non ionizzanti disponibili per arrivare alla diagnosi. Per ora, l'unico evento potenzialmente dannoso rilevato è stato l'aumento della temperatura del liquido amniotico durante l'esecuzione della RMF. Non sono comunque stati riscontrati danni significativi in esperimenti condotti sui feti di maiale durante l'acquisizione di sequenze half-Fourier single-shot turbo spin-echo (HASTE) sul magnete a 1.5T (77-80).

#### **Limitazioni all'uso del mezzo di contrasto**

Gli studi ad oggi compiuti in animali non hanno dimostrato effetti teratogeni dei mdc contenenti gadolinio. Tuttavia, non esistono evidenze di una sua innocuità sull'uomo conseguentemente se ne sconsiglia l'uso al di fuori di casi di assoluta necessità di norma implicitamente correlati alla salute materna. Il documento dell'ACR è di tono più permissivo: "MR contrast agents should not routinely provided to pregnant patients", ma nella sostanza richiama di seguito il concetto dei costi-benefici per la paziente. Di fatto non viene mai considerato l'uso nell'imaging fetale. Quanto di sporadico e occasionale può essere rintracciato in letteratura o nell'aneddotica dei Centri di riferimento è di norma riferito a casi che comunque sarebbero andati incontro all'interruzione di gravidanza. In conclusione l'uso dei mezzi di contrasto non può essere considerato oggi uno strumento aggiuntivo dell'imaging RM del feto, ma unicamente una particolare eccezione in casi selezionati dalla necessità clinica.

Nuove frontiere si stanno aprendo invece con l'uso dei mezzi di contrasto in gravidanza con l'utilizzo della CEUS (contrast enhanced ultrasound); questi mezzi di contrasto vengono usati attualmente per la valutazione della perfusione utero-placentare in gravidanza in quanto le microbolle che compongono il contrasto non oltrepassano la barriera placentare e quindi vengono considerati sicuri per il feto (81).

## Bibliografia

1. Triulzi F, Manganaro L, Volpe P. Fetal magnetic resonance imaging: indications, study protocols and safety. *Radiol Med* 2011 Apr; 116 (3): 337-50.
2. Parazzini C, Righini A, Rustico M, Consonni D, Triulzi F. Prenatal magnetic resonance imaging: brain normal linear biometric values below 24 gestational weeks. *Neuroradiology* 2008; 50 (10): 877-83.
3. Garel C. New advances in fetal MR neuroimaging. *Pediatr Radiol* 2006; 36: 621-625.
4. Reddy UM, Abuhamad AZ, Levine D, Saade GR; Fetal Imaging Workshop Invited Participants. Fetal imaging: Executive summary of a Joint Eunice Kennedy Shriver National Institute of Child Health and Human Development, Society for Maternal-Fetal Medicine, American Institute of Ultrasound in Medicine, American College of Obstetricians and Gynecologists, American College of Radiology, Society for Pediatric Radiology, and Society of Radiologists in Ultrasound Fetal Imaging Workshop. *Am J Obstet Gynecol* 2014 May; 210 (5): 387-97.
5. ISUOG. Sonographic examination of the fetal central nervous system: guidelines for performing the 'basic examination' and the 'fetal neurosonogram'. *Ultrasound Obstet Gynecol* 2007; 29: 109-116.
6. Linee Guida SIEOG 2010. Editeam Gruppo Editoriale, Cento (FE).
7. Paladini D, Quarantelli M, Sglavo G, Pastore G, Cavallaro A, D'Armiento MR, Salvatore M, Nappi C. Accuracy of neurosonography and MRI in clinical management of fetuses referred with central nervous system abnormalities. *Ultrasound Obstet Gynecol* 2014 Aug; 44 (2): 188-96.
8. Saleem SN, Said AH, Abdel-Raouf M, El-Kattan EA, Zaki MS, Madkour N, Shokry M. Fetal MRI in the evaluation of fetuses referred for sonographically suspected neural tube defects (NTDs): impact on diagnosis and management decision. *Neuroradiology* 2009 Nov; 51 (11): 761-72.
9. Bulas D. Fetal magnetic resonance imaging as a complement to fetal ultrasonography. *Ultrasound Q* 2007; 23: 3-22.
10. Perrone A, Savelli S, Maggi C et al. Magnetic resonance imaging versus ultrasonography in fetal pathology. *Radiol Med* 2008; 113: 225-24.
11. Manganaro L et al. Magnetic resonance imaging versus ultrasonography in fetal pathology. *Radiol Med* 2008; 113: 225-241.
12. Wagenvoort AM, Bekker MN, Go AT et al. Ultrafast scan magnetic resonance in prenatal diagnosis. *Fetal Diagn Ther* 2000; 15: 364-372.
13. Santos XM, Papanna R, Johnson A, Cass DL, Olutoye OO, Moise KJ JR, Belleza-Bascon B, Cassady CI. The use of combined ultrasound and magnetic resonance imaging in the detection of fetal anomalies. *Prenatal Diagnosis* 2010; 30 (5): 402-7.
14. Nemeč SF1, Nemeč U, Brugger PC, Bettelheim D, Rotmensch S, Graham JM Jr, Rimoin DL, Prayer D. MR imaging of the fetal musculoskeletal system. *Prenat Diagn* 2012 Mar; 32 (3): 205-13.
15. Huisman TA, Visser J, Martin E et al. Fetal magnetic resonance imaging of the central nervous system: a pictorial essay. *Eur Radiol* 2002; 12: 1952-1961.
16. Kubik-Huch RA, Huisman TA, Visser J et al. Ultrafast MR imaging of the fetus. *AJR AM J Roentgenol* 2000; 174: 1599-1606.

17. Simon EM, Goldstein RB, Coakley FV et al. Fast MR imaging of fetal CNS anomalies in utero. *AJNR Am J Neuroradiol* 2000; 21: 1688-1698.
18. Benacerraf BR, Shipp TD, Bromley B, Levine D. What does magnetic resonance imaging add to the prenatal sonographic diagnosis of ventriculomegaly? *J Ultrasound Med* 2007 Nov; 26 (11): 1513-22.
19. Levine D et al. What Does Magnetic Resonance Imaging Add to the Prenatal Sonographic Diagnosis of Ventriculomegaly? *J Ultrasound Med* 2007; 26 (11): 1513-1522.
20. Manganaro L, Savelli S, Francioso A, Di Maurizio M, Coratella F, Vilella G, Noia G, Giancotti A, Tomei A, Fierro F, Ballesio L. Role of fetal MRI in the diagnosis of cerebral ventriculomegaly assessed by ultrasonography. *Radiol Med* 2009; 114 (7): 1013-23.
21. Parazzini C, Righini A, Doneda C, Arrigoni F, Rustico M, Lanna M, Triulzi F. Is fetal magnetic resonance imaging indicated when ultrasound isolated mild ventriculomegaly is present in pregnancies with no risk factors? *Prenat Diagn* 2012 Aug; 32 (8): 752-7.
22. Garel C, Salomon LJ. Third-trimester fetal MRI in isolated 10 to 12 mm ventriculomegaly: is it worth it? *BJOG* 2006; 113 (8): 942-947.
23. Huisman TA. Fetal magnetic resonance imaging of the brain: is ventriculomegaly the tip of the syndromal iceberg? *Semin Ultrasound CT MR* 2011 Dec; 32 (6): 491-509.
24. Volpe P, Campobasso G, De Robertis V, Rembouskos G. Disorders of prosencephalic development. *Prenat Diagn* 2009; 29: 340-354.
25. Ghi T, Carletti A, Contro E, Cera E, Falco P, Tagliavini G, Michelacci L, Tani G, Youssef A, Bonasoni P, Rizzo N, Pelusi G, Pilu G. Prenatal diagnosis and outcome of partial agenesis and hypoplasia of the corpus callosum. *Ultrasound Obstet Gynecol* 2010; 35: 35-41.
26. Schmook MT, Brugger PC, Weber M, Kasprian G, Nemec S, Krampfl-Bettelheim E, Prayer D. Forebrain development in fetal MRI: evaluation of anatomical landmarks before gestational week 27. *Neuroradiology* 2010.
27. Righini A, Zirpoli S, Mrakic F, Parazzini C, Pogliani L, Triulzi F. Early prenatal MR imaging diagnosis of polymicrogyria. *AJNR Am J Neuroradiol* 2004; 25 (2): 343-6.
28. Righini A, Parazzini C, Doneda C, Avagliano L, Arrigoni F, Rustico M, Consonni D, Re TJ, Bulfamante G, Triulzi F. Early formative stage of human focal cortical gyration anomalies: fetal MRI. *AJR Am J Roentgenol* 2012 Feb; 198 (2): 439-47.
29. Coakley FV, Hricak H, Filly RA. Complex fetal disorders: effect of MR imaging on management-preliminary clinical experience. *Radiology* 1999; 213: 691-696.
30. Righini A, Salmona S, Bianchini E, Zirpoli S, Moschetta M, Kustermann A, Nicolini U, Triulzi F. Prenatal magnetic resonance imaging evaluation of ischemic brain lesions in the survivors of monochorionic twin pregnancies: report of 3 cases. *J Comput Assist Tomogr* 2004; 28 (1): 87-92.
31. Kline-Fath BM, Calvo-Garcia MA, O'hara SM et al. Twin-twin transfusion syndrome: cerebral ischemia is not the only fetal MR imaging finding. *Pediatr Radiol* 2007; 37: 47-56.
32. Doneda C, Parazzini C, Righini A, Rustico M, Tassis B, Fabbri E, Arrigoni F, Consonni D, Triulzi F. Early cerebral lesions in cytomegalovirus infection: prenatal MR imaging. *Radiology* 2010; 255 (2): 613-21.

33. Picone O, Simon I, Benachi A, Brunelle F, Sonigo P. Comparison between ultrasound and magnetic resonance imaging in assessment of fetal cytomegalovirus infection. *Prenat Diagn* 2008 Aug; 28 (8): 753-8. doi: 10.1002/pd.2037.
34. Fryns JP, de Ravel TJ. London Dysmorphology Database, London Neurogenetics Database and Dysmorphology Photo Library on CD-ROM [Version 3] 2001. R. M. Winter, M. Baraitser, Oxford University Press. *Hum Genet* 2002 Jul; 111 (1): 113.
35. Arangio P, Manganaro L, Pacifici A, Basile E, Cascone P. Importance of fetal MRI in evaluation of craniofacial deformities. *J Craniofac Surg* 2013 May; 24 (3): 773-6.
36. de Milly MN, Alison M, Arthurs O, Vuillard E, Oury JF, Elmaleh-Berges M, Sebag G, Belarbi N. Is fetal cerebral MRI worthwhile in antenatally diagnosed isolated cleft lip with or without palate? *Prenat Diagn* 2013 Mar; 33 (3): 273-8.
37. Teksam M, Ozyer U, Mckinney A, Kirbas I. MR imaging and ultrasound of fetal cervical cystic lymphangioma: utility in antepartum treatment planning. *Diagn Interv Radiol* 2005; 11 (2): 87-9.
38. Nawapun K, Eastwood M, Sandaite I, DeKoninck P, Claus F, Richter J, Rayyan M, Deprest J. The correlation between the observed-to-expected total fetal lung volume and intra-thoracic organ herniation on magnetic resonance images in fetuses with isolated left-sided congenital diaphragmatic hernia. *Ultrasound Obstet Gynecol* 2014 Oct 21. doi: 10.1002/uog.14701. [Epub ahead of print]
39. Oka Y, Rahman M, Sasakura C, Waseda T, Watanabe Y, Fujii R, Makinoda S. Prenatal diagnosis of fetal respiratory function: evaluation of fetal lung maturity using lung-to-liver signal intensity ratio at magnetic resonance imaging. *Prenat Diagn* 2014 Jul 31 [Epub ahead of print].
40. Paek BW, Coakley FV, Lu Y et al. Congenital diaphragmatic hernia: prenatal evaluation with MR lung volumetry-preliminary experience. *Radiology* 2001; 220: 63-7.
41. Keller TM, Rake A, Michel SC et al. MR assessment of fetal lung development using lung volumes and signal intensities. *Eur Radiol* 2004; 14: 984-9.
42. Shinmoto H, Kashima K, Yuasa Y et al. MR imaging of non-CNS fetal abnormalities: a pictorial essay. *Radiographics* 2000; 20: 1227-1243.
43. Daltro P, Werner H, Gasparetto TD, Domingues RC, Rodrigues L, Marchiori E, Gasparetto EL. Congenital chest malformations: a multimodality approach with emphasis on fetal MR imaging. *Radiographics* 2010; 30 (2): 385-95.
44. Barnewolt CE. Congenital abnormalities of the gastrointestinal tract. *Semin Roentgenol* 2004; 39: 263-281.
45. Brugger PC, Prayer D. Fetal abdominal magnetic resonance imaging. *Eur J Radiol* 2006; 57: 278-293.
46. Hill BJ, Joe BN, Qayyum A, Yeh BM, Goldstein R, Coakley FV. Supplemental value of MRI in fetal abdominal disease detected on prenatal sonography: preliminary experience. *AJR Am J Roentgenol* 2005; 184: 993-998.
47. Huisman TA, Kellenberger CJ. MR imaging characteristics of the normal fetal gastrointestinal tract and abdomen. *Eur J Radiol* 2008; 65: 170-181.
48. Manganaro L, Saldari M, Bernardo S, Vinci V, Aliberti C, Sollazzo P, Giancotti A, Capozza F, Porpora MG, Cozzi DA, Catalano C. Role of magnetic resonance imaging in the prenatal diagnosis of gastrointestinal fetal anomalies. *Radiol Med* 2014 Oct 28. [Epub ahead of print].

49. Inaoka T, Sugimori H, Sasaki Y, Takahashi K, Sengoku K, Takada N, Aburano T. VIBE MRI for evaluating the normal and abnormal gastrointestinal tract in fetuses. *AJR Am J Roentgenol* 2007; 189: W303-308.
50. Saguintaah M, Couture A, Veyrac C, Baud C, Quere MP. MRI of the fetal gastrointestinal tract. *Pediatr Radiol* 2002; 32: 395-404.
51. Veyrac C, Couture A, Saguintaah M, Baud C. MRI of fetal GI tract abnormalities. *Abdom Imaging* 2004; 29: 411-420.
52. Shinmoto H, Kuribayashi S. MRI of fetal abdominal abnormalities. *Abdom Imaging* 2003; 28: 877-886.
53. Farhataziz N, Engels JE, Ramus RM, Zaretsky M, Twickler DM. Fetal MRI of urine and meconium by gestational age for the diagnosis of genitourinary and gastrointestinal abnormalities. *AJR Am J Roentgenol* 2005; 184: 1891-1897.
54. Chaumoitre K, Colavolpe N, Shojai R, Sarran A, D'ercole C, Panuel M. Diffusion-weighted magnetic resonance imaging with apparent diffusion coefficient (ADC) determination in normal and pathological fetal kidneys. *Ultrasound Obstet Gynecol* 2007; 29: 22-31.
55. Manganaro L, Francioso A, Savelli S et al. Fetal MRI with diffusion-weighted imaging (DWI) and apparent diffusion coefficient (ADC) assessment in the evaluation of renal development: preliminary experience in normal kidneys. *Radiol Med* 2009; 114 (3): 403-13.
56. Cohen HL, Kravets F, Zucconi W, Ratani R, Shah S, Dougherty D. Congenital abnormalities of the genitourinary system. *Semin Roentgenol* 2004; 39: 282-303.
57. Hawkins JS, Dashe JS, Twickler DM. Magnetic resonance imaging diagnosis of severe fetal renal anomalies. *Am J Obstet Gynecol* 2008; 198: 328e1-5.
58. Hörmann M, Brugger PC, Balassy C, Witzani L, Prayer D. Fetal MRI of the urinary system. *Eur J Radiol* 2006; 57: 303-311.
59. Mcmann LP, Kirsch AJ, Scherz HC, Smith EA, Jones RA, Shehata BM, Kozielski R, Grattan-Smith JD. Magnetic resonance urography in the evaluation of prenatally diagnosed hydronephrosis and renal dysgenesis. *J Urol* 2006; 176: 1786-1792.
60. Morales Ramos DA, Albuquerque PA, Carpineta L, Faingold R. Magnetic resonance imaging of the urinary tract in the fetal and pediatric population. *Curr Probl Diagn Radiol* 2007; 36: 153-163.
61. Picone O, Laperelle J, Sonigo P, Levailant JM, Frydman R, Senat MV. Fetal magnetic resonance imaging in the antenatal diagnosis and management of hydrocolpos. *Ultrasound Obstet Gynecol* 2007; 30: 105-109.
62. Shimada T, Miura K, Gotoh H, Nakayama D, Masuzaki H. Management of prenatal ovarian cysts. *Early Hum Dev* 2008; 84: 417-420.
63. Gowland P. Placental MRI. *Semin Fetal Neonatal Med* 2005; 10 (5): 485-90.
64. Lax A, Prince MR, Mennitt KW, Schwebach JR, Budorick NE. The value of specific MRI features in the evaluation of suspected placental invasion. *Magn Reson Imaging* 2007; 25 (1): 87-93.
65. Mazouni C, Gorincour G, Juhan V, Bretelle F. Placenta accreta: a review of current advances in prenatal diagnosis. *Placenta* 2007; 28 (7): 599-603.
66. Abramowicz JS, Sheiner E. In utero imaging of the placenta: importance for diseases of pregnancy. *Placenta* 2007; 28 (Suppl. A): S14-22.

67. D'antonio F, Iacovella C, Placios-Jaraquemada J, Bruno CH, Manzoli L, Bhide A. Prenatal identification of invasive placentation using magnetic resonance imaging (MRI): a systematic review and meta-analysis. *Ultrasound in Obstetric and Gynecology* 2014.
68. De Wilde JP, Rivers AW, Price DL. A review of the current use of magnetic resonance imaging in pregnancy and safety implications for the fetus. *Prog Biophys Mol Biol* 2005; 87: 335-353.
69. Baker PN, Johnson IR, Harvey PR et al. A three-year follow-up of children imaged in utero with echo-planar magnetic resonance. *Am J Obstet Gynecol* 1994; 170: 32-33.
70. Bahado-Singh RO, Goncalves LF. Techniques, terminology, and indications for MRI in pregnancy. *Semin Perinatol* 2013 Oct; 37 (5): 334-9.
71. Shellock FG, Kanal E. Guidelines and recommendations for MR imaging safety and patient management. III. Questionnaire for screening patients before MR procedures. The SMRI Safety Committee. *J Magn Reson Imaging* 1994; 4: 749-751.
72. Dimbylow P. SAR in the mother and foetus for RF plane wave irradiation. *Phys Med Biol* 2007; 52: 3791-3802.
73. Patenaude Y, Pugash D, Lim K, Morin L; Diagnostic Imaging Committee, Lim K, Bly S, Butt K, Cargill Y, Davies G, Denis N, Hazlitt G, Morin L, Naud K, Ouellet A, Salem S; Society of Obstetricians and Gynaecologists of Canada. The use of magnetic resonance imaging in the obstetric patient. *J Obstet Gynaecol Can* 2014 Apr; 36 (4): 349-63.
74. Victoria T, Jaramillo D, Roberts TP, Zarnow D, Johnson AM, Delgado J, Rubesova E, Vossough A. Fetal magnetic resonance imaging: jumping from 1.5 to 3 tesla (preliminary experience). *Pediatr Radiol* 2014 Apr; 44 (4): 376-86.
75. Gorincour G, Bourliere-Najean B, Bonello B et al. Feasibility of fetal cardiac magnetic resonance imaging: preliminary experience. *Ultrasound Obstet Gynecol* 2007; 29 (1): 105-8.
76. Manganaro L, Savelli S, Di Maurizio M et al. Potential role of fetal cardiac evaluation with magnetic resonance imaging: preliminary experience. *Prenat Diagn* 2008; 28 (2): 148-56.
77. [http://www.acr.org/~media/ACR/Documents/PGTS/guidelines/MRI\\_Fetal.pdf](http://www.acr.org/~media/ACR/Documents/PGTS/guidelines/MRI_Fetal.pdf)
78. Hand JW, Li Y, Thomas EL et al. Prediction of specific absorption rate in mother and fetus associated with MRI examinations during pregnancy. *Magn Reson Med* 2006; 55: 883-893.
79. Levine D, Zuo C, Faro CB et al. Potential heating effect in the gravid uterus during MR HASTE imaging. *J Magn Reson Imaging* 2001; 13: 856-861.
80. Nagaoka T, Togashi T, Saito K et al. An anatomically realistic voxel model of the pregnant woman and numerical dosimetry for a whole-body exposure to RF electromagnetic fields. *Conf Proc IEEE Eng Med Biol Soc* 2006; 1: 5463-5467.
81. Stuchly MA, Abrishamkar H, Strydom ML. Numerical evaluation of radio frequency power deposition in human models during MRI. *Conf Proc IEEE Eng Med Biol Soc* 2006; 1: 272-275.
82. Arthuis CJ, Novell A, Escoffre JM, Patat F, Bouakaz A, Perrotin F. New insights into uteroplacental perfusion: quantitative analysis using Doppler and contrast-enhanced ultrasound imaging. *Placenta* 2013 May; 34 (5): 424-31.

## DIAGNOSI PRENATALE INVASIVA

### 1. Introduzione

- 1.1 Si intende per diagnosi prenatale invasiva l'insieme delle procedure diagnostiche idonee a prelevare tessuti embriofetalì o annessiali per la diagnosi prenatale di difetti congeniti, per la ricerca di agenti infettivi o per la valutazione di parametri ematologici fetali in alcune patologie della gravidanza.

### 2. Consulenze pre-esame

- 2.1 Prima dell'esecuzione dell'esame, è necessario informare tutte le donne (Evidenza III. **Livello di raccomandazione A**):
- a. sull'entità del rischio genetico di cui sono portatrici,
  - b. sulle possibilità di screening, diagnosi, prognosi e trattamento dei difetti congeniti,
  - c. sui rischi correlati alle diagnosi invasive, sui limiti diagnostici di queste e sui tempi necessari per ottenere la diagnosi,
  - d. sulle modalità di esecuzione delle procedure diagnostiche,
  - e. sulle possibilità di chiarimento diagnostico nei casi dubbi,
  - f. sulle opzioni di comportamento dopo la diagnosi, in modo da dare alla donna la possibilità di decidere valutando rischi e benefici.
- 2.2 La consulenza deve essere effettuata da un medico con competenze in genetica, fornendo le informazioni in maniera comprensibile e riservata (**Livello di raccomandazione A**).  
Se possibile, deve essere consegnato materiale informativo scritto (Livello di raccomandazione C).
- 2.3 Nel corso della consulenza, la gestante sarà invitata a firmare il consenso informato che dovrà essere archiviato insieme alla documentazione clinica (**Livello di raccomandazione A**).

### 3. Tecniche di prelievo

- 3.1 Le tecniche attualmente utilizzate sono il prelievo dei villi coriali, l'amniocentesi e la cordocentesi; l'uso della fetoscopia è riservato solo a casi selezionati in Centri altamente specializzati (**Livello di raccomandazione A**).
- 3.2 La scelta della tecnica dipende dall'indicazione, dall'epoca di esecuzione del prelievo, dalla specifica esperienza dell'operatore e del laboratorio di riferimento e anche dalla preferenza della donna dettagliatamente informata (Livello di raccomandazione B); a parità di condizioni, è consigliabile utilizzare la tecnica meno invasiva e più precoce (Livello di raccomandazione B). Precisamente l'amniocentesi nel secondo trimestre è più sicura della biopsia dei villi coriali transcervicale e dell'amniocentesi precoce. Tuttavia se è richiesta una diagnosi più precoce è preferibile praticare una biopsia dei villi coriali transaddominale piuttosto che la biopsia transcervicale o l'amniocentesi precoce. Qualora la tecnica transaddominale fosse di difficile esecuzione è da preferire l'amniocentesi del secondo trimestre (Evidenza I-a). Poiché l'esperienza dell'operatore ha un ruolo fondamentale per la sicurezza del prelievo, e l'esperienza del laboratorio per l'accuratezza del risultato, è consigliabile che le procedure di diagnosi prenatale invasiva vengano eseguite in Centri di documentata esperienza.

## PRELIEVO DEI VILLI CORIALI

### 1. Finalità del prelievo dei villi coriali

Ottenere un campione adeguato di tessuto coriale da sottoporre ad indagini diagnostiche.

### 2. Indicazioni al prelievo dei villi coriali

- 1) Determinazione del cariotipo fetale (**Livello di raccomandazione A**):
- età materna avanzata ( $\geq 35$  anni),
  - genitore portatore di riarrangiamento cromosomico strutturale,
  - genitore con aneuploidie dei cromosomi sessuali compatibili con la fertilità,
  - precedente figlio con malattia cromosomica,
  - malformazioni fetali rilevate all'esame ecografico,
  - test ecografico o biochimico che indichi un rischio elevato per Sindrome di Down o altra anomalia cromosomica.



- 2) Esame del DNA:
  - studio del DNA fetale (**Livello di raccomandazione A**).
- 3) Esami enzimatici:
  - valutazione di attività enzimatiche (Livello di raccomandazione B).

### 3. Strumentazione

- 3.1 Il prelievo si esegue per via transaddominale, utilizzando un ago spinale singolo di calibro 20 *gauge* e di lunghezza adeguata o (meno frequentemente) un doppio ago (calibro 20 *gauge* inserito in un ago “guida” da 18 *gauge*) (**Livello di raccomandazione A**). L’uso di un ago di calibro maggiore è associato ad una minore probabilità di successo del prelievo e ad un maggior rischio (Evidenza II-b).
- 3.2 In alternativa, il prelievo può essere eseguito per via transcervicale mediante un catetere di polietilene con un mandrino di alluminio (**Livello di raccomandazione A**) o una pinza da biopsia rigida (Livello di raccomandazione B).
- 3.3 Per effettuare il prelievo dei villi coriali è necessario disporre di un ecografo real time dotato di sonda transaddominale di almeno 3,5 MHz (**Livello di raccomandazione A**).

### 4. Modalità di esecuzione dell’esame

Prima del prelievo è indispensabile che la donna abbia eseguito la consulenza pre-procedura ed abbia firmato il modulo del consenso informato (**Livello di raccomandazione A**).

- 4.1 Il prelievo dei villi coriali si esegue a partire dalla 10<sup>a</sup>+0 settimane di gravidanza (per via transcervicale fino alla 13<sup>a</sup>+0 settimane, e per via transaddominale può essere eseguito fino al termine della gravidanza) (**Livello di raccomandazione A**); i prelievi eseguiti prima della 10<sup>a</sup>+0 settimana possono essere associati ad un incremento del rischio di aborto (Evidenza II-b) e di difetti trasversali degli arti (Evidenza II-a).
- 4.2 Prima dell’esecuzione della procedura invasiva si esegue un esame ecografico per valutare il numero, la vitalità dell’embrione/i, rilevarne la biometria (almeno la lunghezza cranio-caudale), localizzare il *corion frondosum* e scegliere il punto più idoneo per l’inserzione dello strumento (**Livello di raccomandazione A**).

- 4.3 L'uso della tecnica di prelievo transcervicale è associato ad un maggiore rischio di perdita fetale rispetto alla tecnica transaddominale (Evidenza I-b) ed al rischio di complicanze settiche (Evidenza III).
- 4.4 Per il prelievo transaddominale, si esegue un'accurata disinfezione della cute (**Livello di raccomandazione A**). Può essere opportuno utilizzare un involucro sterile per la sonda ecografica ed una piccola quantità di gel sterile (Livello di raccomandazione C). Per il prelievo transcervicale, si esegue una disinfezione vaginale e si applica un tenaculum sulla portio (**Livello di raccomandazione A**).
- 4.5 Le procedure di prelievo devono essere eseguite sotto controllo ecografico continuo, sia per dirigere lo strumento verso il *corion frondosum*, sia durante l'aspirazione del materiale (**Livello di raccomandazione A**).
- 4.6 Se il materiale è insufficiente, si possono eseguire ulteriori tentativi di prelievo (Livello di raccomandazione B) utilizzando un nuovo ago o catetere. Non è opportuno effettuare più di due tentativi perché i rischi di perdita fetale aumentano in maniera significativa (Evidenza II-b. **Livello di raccomandazione A**).
- 4.7 Nelle donne Rh negative con il test di Coombs negativo, l'esecuzione del prelievo dei villi può causare l'insorgenza di una immunizzazione Rh (Evidenza III). E' opportuno pertanto effettuare la profilassi mediante iniezione di immunoglobuline anti-D (Livello di raccomandazione B). Nelle donne già immunizzate, l'esecuzione del prelievo dei villi coriali è controindicato (**Livello di raccomandazione A**).
- 4.8 Non vi sono dati in favore dell'uso di profilassi antibiotica o di tocolitici da utilizzare di routine per l'esecuzione del prelievo dei villi coriali.
- 4.9 Non vi sono oggi indicazioni ad effettuare uno screening infettivologico prima di eseguire il prelievo dei villi coriali. Nelle donne con epatite B o C il CVS può essere eseguito perché non vi sono evidenze di trasmissione verticale del virus dopo la procedura (Evidenza I-c e II-c). Tuttavia, andrebbe sempre chiarito, durante il counselling, che i dati della letteratura non sono esaustivi perché si riferiscono per lo più a piccole casistiche. Nelle donne HIV positive non vi sono evidenze che la diagnosi prenatale invasiva aumenti il rischio di trasmissione verticale specie se il prelievo è condotto durante la somministrazione di farmaci an-

tiretrovirali alla madre e se la carica virale materna è molto bassa. E' tuttavia opportuno somministrare un consenso informato da cui si evinca che il rischio di trasmissione è al momento sconosciuto (Evidenza III).

- 4.10 Il prelievo dei villi coriali è una tecnica eseguibile sotto forma di intervento ambulatoriale, e non necessita di ricovero della paziente (Evidenza III. **Livello di raccomandazione A**).

## 5. Rischi e complicanze

### 5.1 Perdita fetale

Il prelievo dei villi coriali comporta un rischio aggiuntivo di perdita fetale dell'1% (Evidenza I-b); il rischio di aborto dopo prelievo dei villi coriali non differisce in maniera significativa da quello che si osserva dopo amniocentesi (Evidenza I-b). Il rischio di perdita fetale dopo prelievo dei villi coriali è correlato a diversi fattori, direttamente all'età materna avanzata, al numero dei tentativi di prelievo, all'assetto citogenetico della placenta (mosaicismo), ed inversamente all'epoca di gravidanza in cui si esegue la procedura e soprattutto all'esperienza dell'operatore (Evidenza I-b).

### 5.2 Lesioni e malformazioni fetali

Il prelievo di villi coriali eseguito prima della 10<sup>a</sup>+0 settimana di età gestazionale compiuta può essere associato ad un aumento del rischio di difetti trasversali degli arti fetali; dalla 10<sup>a</sup>+0 settimana in poi il prelievo dei villi coriali non è associato ad un aumento di tale rischio (Evidenza II-a).

### 5.3 Altre complicanze

Le perdite ematiche vaginali sono relativamente frequenti dopo i prelievi di villi coriali per via transcervicale e rare dopo quelli per via transaddominale; comunque, non modificano l'*outcome* fetale (Evidenza III). Le complicanze settiche sono rare; più frequenti dopo i prelievi transcervicali che richiedono più di una inserzione (Evidenza III). E' opportuno limitare il numero dei tentativi di prelievo per via transervicale e scegliere la via transaddominale quando siano prevedibili difficoltà di prelievo (**Livello di raccomandazione A**).

La rottura delle membrane causata dal prelievo è un evento raro. Non vi sono dati significativi sulla possibile trasmissione di infezioni virali da madre infetta a feto attribuibili all'esecuzione dei prelievi di villi coriali.

## 6. Prelievo dei villi coriali nel II e III trimestre di gravidanza

Il prelievo dei villi coriali nel II e III trimestre di gravidanza può essere eseguito solo con la tecnica transaddominale, in alternativa all'amniocentesi o alla cordocentesi, in condizioni associate a rilevante rischio di anomalie cromosomiche o geniche fetali (Livello di raccomandazione B).

## 7. Prelievo dei villi coriali nelle gravidanze multiple

Il prelievo dei villi coriali nelle gravidanze multiple deve essere eseguito dopo lo studio ecografico preliminare della corionicità, della posizione dei feti e delle rispettive placenti, dell'inserzione del cordone ed infine, se possibile, del sesso dei feti. Seguirà l'accurata descrizione dei fattori suddetti così da ridurre il rischio di errori di campionamento e consentire successivamente l'identificazione e l'abbinamento dei referiti genetici ai rispettivi feti. La tecnica transaddominale è da preferirsi a quella transcervicale il cui impiego al giorno d'oggi non è consigliato. Il prelievo dei villi coriali nelle gravidanze multiple comporta un rischio complessivo di perdita fetale del 2-4%, gli stessi studi hanno paragonato il tasso d'aborto in gravidanze singole e gravidanze multiple nella medesima istituzione senza dimostrare un incremento del rischio di perdita fetale (Evidenza III). Il tasso di contaminazione dei prelievi tra i gemelli migliora con la maggior esperienza degli operatori, tuttavia si stima che il rischio di dover ripetere il prelievo per un risultato incerto è di circa il 2-3% (Livello di raccomandazione C).

Considerando la complessità della procedura, è opportuno eseguire i prelievi solo nei Centri di riconosciuta esperienza (Livello di raccomandazione C).

## 8. Successo del prelievo e accuratezza diagnostica

- 8.1 Utilizzando le procedure di prelievo transaddominale, si può ottenere il successo del prelievo nel 98% dei casi al primo tentativo e nel 99,8% con due tentativi; nella maggior parte dei casi (97%) si ottiene una congrua quantità di villi coriali (>10 mg) (Evidenza II-a).
- 8.2 In circa lo 0,5-1% dei casi si può verificare il fallimento dell'esame citogenetico, spesso a causa della scarsità del materiale prelevato (Evidenza II-a); in questi casi, non si può ottenere un risultato se non ripetendo il prelievo diagnostico (**Livello di raccomandazione A**).
- 8.3 Risultati falsi positivi dell'esame citogenetico sono descritti nell'1% dei casi circa, quasi sempre per la presenza di mosaicismi placentari.

tari (90%) e raramente per aneuploidie non a mosaico (Evidenza II-a). In caso di mosaicismo, può essere opportuno procedere ad un nuovo prelievo (amniocentesi o cordocentesi) (**Livello di raccomandazione A**).

- 8.4 I risultati falsi negativi degli esami citogenetici utilizzando la sola tecnica diretta sono da considerarsi rarissimi (1 su 3.000) (Evidenza II-a). Utilizzando l'analisi diretta insieme a quella culturale, i risultati falsi negativi sono da considerarsi eccezionali (1 su 20.000).
- 8.5 L'errore diagnostico nelle analisi della malattie metaboliche e del DNA è in funzione della patologia da ricercare, ed è estremamente raro (Evidenza II-a).

## 9. Refertazione scritta

Deve essere sempre compilato un referto scritto segnalando (**Livello raccomandazione A**):

- indicazione al prelievo dei villi coriali;
- numero degli embrioni, presenza di attività cardiaca;
- corionicità/amnioticità in caso di gravidanze multiple;
- parametri biometrici;
- eventuali anomalie uterine;
- indicazioni sulla procedura (numero dei tentativi, quantità di materiale prelevato, eventuali difficoltà di prelievo);
- eventuali complicanze immediate;
- indicazioni sulla profilassi anti-D;
- eventuali consigli per controlli ecografici successivi;
- data e firma dell'operatore.

## 10. Audit

E' auspicabile, ove possibile, effettuare un audit annuale dei prelievi di villi coriali per operatore, esaminando il numero dei tentativi di prelievo e gli eventuali insuccessi, le complicanze immediate, i fallimenti diagnostici, il numero e l'epoca degli aborti, le interruzioni volontarie di gravidanza, le anomalie congenite eventualmente presenti alla nascita (Livello di raccomandazione C).

Ai fini dell'audit si considera corretta l'attività procedurale degli operatori quando, secondo il "gold standard" definiti dalla letteratura, non si registrano più di 5 fallimenti o di 5 aborti su 50 procedure consecutive (oppure 8 in 100 casi consecutivi). Il superamento di questi parametri richiede la revisione della tecnica utilizzata (Livello di raccomandazione C).

## 11. Esperienza dell'operatore

L'uso di tale procedura diagnostica è riservato ad operatori di grande esperienza in altre tecniche invasive e in Centri di riferimento (**Livello di raccomandazione A**).

- 11.1 Un operatore esperto offre maggiori possibilità di successo nel prelievo dei villi coriali ed un minor rischio di perdita fetale (Evidenza II-c).
- 11.2 Prima di eseguire i prelievi in autonomia, è necessario superare un periodo di *training* eseguendo un numero adeguato e documentato di prelievi di villi coriali con la supervisione di un *senior tutor* (Evidenza I-a. **Livello di raccomandazione A**).
- 11.3 Per mantenere un continuo livello di operatività, di sicurezza e di accuratezza dell'analisi, in termini di manualità, è indispensabile che nei Centri diagnostici venga eseguito un numero di prelievi dei villi coriali adeguato a mantenere la manualità acquisita dopo il training (Evidenza II-a. **Livello di raccomandazione A**).
- 11.4 Quando le difficoltà di prelievo sono prevedibili è opportuno soprassedere al prelievo e inviare la gestante al Centro di riferimento (**Livello di raccomandazione A**).

## AMNIOCENTESI

---

### 1. Finalità dell'amniocentesi

Ottenere un campione adeguato di liquido amniotico da sottoporre ad indagini diagnostiche.

### 2. Indicazioni

- 1) Determinazione del cariotipo fetale (**Livello di raccomandazione A**):
  - età materna ( $\geq 35$  anni),
  - genitore portatore di riarrangiamento cromosomico strutturale,
  - genitore con aneuploidie dei cromosomi sessuali compatibili con la fertilità,
  - precedente figlio con malattia cromosomica,
  - malformazioni fetali rilevate all'esame ecografico,

- test biochimico (triplo test) che indichi un rischio elevato per Sindrome di Down o altra anomalia cromosomica.
- 2) Ricerca di agenti infettivi virali o protozoari nel liquido amniotico (**Livello di raccomandazione A**).
  - 3) Esame del DNA:
    - studio del DNA fetale (Livello di raccomandazione B).
  - 4) Determinazione della concentrazione della *alfa*-fetoproteina o di altri metaboliti fetali nel liquido amniotico (Livello di raccomandazione B).

### 3. Strumentazione

- 3.1 Il prelievo si esegue per via transaddominale utilizzando un ago singolo di calibro 20-22 *gauge* e di lunghezza adeguata (**Livello di raccomandazione A**). L'uso di un ago di calibro maggiore è associato ad un maggiore rischio di perdita fetale (Evidenza II-b).
- 3.2 Per effettuare l'amniocentesi è necessario disporre di un ecografo real time dotato di sonda transaddominale di almeno 3.5 MHz (**Livello di raccomandazione A**).

### 4. Modalità di esecuzione dell'esame

Prima del prelievo è indispensabile che la donna esegua la consulenza pre-esame e firmi il modulo di consenso informato (**Livello di raccomandazione A**).

- 4.1 Le amniocentesi vanno effettuate dopo la 15<sup>a</sup>+0 e la 16<sup>a</sup>+6 settimana di gravidanza associate a maggiori probabilità di successo del prelievo ed a rischi più contenuti rispetto ai prelievi eseguiti in epoca più precoce; le amniocentesi precoci (10<sup>a</sup>+0-14<sup>a</sup>+6 settimane) presentano maggiori difficoltà di esecuzione, un maggior rischio di aborto, di perdita di liquido amniotico, di piede torto equinovaro, e di fallimento della coltura cellulare, rispetto alle amniocentesi tradizionali (Evidenza I-b. **Livello di raccomandazione A**).
- 4.2 L'epoca di esecuzione dell'amniocentesi deve essere attentamente valutata sulla base di parametri biometrici rilevati mediante ultrasuoni (**Livello di raccomandazione A**).
- 4.3 Prima dell'esecuzione del prelievo si esegue un esame ecografico per valutare il numero, la vitalità e la posizione del feto/i, rilevar-

ne la biometria, localizzare la placenta e scegliere il punto più idoneo per l'inserzione dell'ago (**Livello di raccomandazione A**). Si esegue quindi un'accurata disinfezione della cute addominale (**Livello di raccomandazione A**). Può essere opportuno utilizzare un involucro sterile per la sonda ecografica ed una piccola quantità di gel sterile (Livello di raccomandazione C).

- 4.4 L'inserzione dell'ago deve essere effettuata sotto controllo ecografico continuo (**Livello di raccomandazione A**).
- 4.5 E' consuetudine cercare di evitare la puntura transplacentare per eseguire il prelievo di liquido amniotico (Evidenza II-c). La via transplacentare può essere praticata se rappresenta la via migliore di accesso ad una idonea tasca di liquido amniotico, purché realizzata lontano dall'inserzione del cordone ombelicale e dove la placenta ha minore spessore (Livello di raccomandazione B).
- 4.6 L'amniocentesi genera considerevole ansia ma il livello di dolore è equivalente a quello di un prelievo venoso. A tal proposito un trial randomizzato non ha dimostrato che l'infiltrazione con anestetico locale dei tessuti nella sede del prelievo riduca significativamente la sensazione dolorosa (Evidenza I-c).
- 4.7 E' opportuno eliminare la prima parte del campione (0,5-1 ml) che potrebbe contenere cellule non fetali e falsare l'interpretazione dei risultati (Livello di raccomandazione B). Si effettua quindi il prelievo di una quantità di liquido amniotico corrispondente in millilitri alle settimane di gravidanza e comunque non eccedente 20 ml (Livello di raccomandazione B).
- 4.8 Nelle gravidanze gemellari è necessario effettuare una valutazione della corionicità/amnionicità prima di effettuare il prelievo (**Livello di raccomandazione A**). Nelle gravidanze gemellari bicorniali-biamniotiche, per le quali si effettuano due prelievi, può essere utile talvolta introdurre una piccola quantità di indacocarminio nel primo sacco dopo il primo prelievo, per essere certi che il secondo prelievo, non colorato, appartenga al secondo gemello (Livello di raccomandazione C).
- 4.9 Dopo l'amniocentesi, si esegue un controllo ecografico del feto e della placenta (Livello di raccomandazione C).
- 4.10 Nelle gestanti a rischio di isoimmunizzazione Rh è opportuno effettuare, dopo l'amniocentesi, la profilassi anti-D mediante iniezione di immunoglobuline (Livello di raccomandazione B). Non è scientificamente provata l'utilità di somministrazione di immunoglobuline nei casi in cui l'ago non attraversa la placenta.



- 4.11 Non vi sono oggi indicazioni ad effettuare uno screening infettivologico pre-amniocentesi.
- 4.12 Non vi sono dati in favore dell'uso della profilassi antibiotica o di tocolitici da utilizzare di routine per l'esecuzione dell'amniocentesi.
- 4.13 L'amniocentesi è una tecnica eseguibile sottoforma di intervento ambulatoriale, e non necessita di ricovero della paziente.

## 5. Rischi e complicanze

### 5.1 Perdita fetale

L'amniocentesi comporta un rischio aggiuntivo di perdita fetale dell'1% simile a quello riportato dopo il prelievo di villi coriali (Evidenza I-c). Il rischio aumenta sensibilmente in presenza di fattori di rischio come la precedente abortività (fino al 7%), la presenza di emorragie genitali nel corso della gravidanza (fino al 6%), di sangue nel liquido amniotico (fino al 15%), e di alfa-fetoproteina sierica >2 MoM (fino al 20%) (Evidenza II-c).

### 5.2 Rottura delle membrane

Dopo amniocentesi vi è un rischio di rottura delle membrane, con perdita di liquido amniotico, di circa l'1% (Evidenza II-c).

### 5.3 Altre complicanze

Il rischio di lesioni fetali provocate dall'ago nel corso dell'amniocentesi è trascurabile se il prelievo viene eseguito sotto controllo ecografico continuo (Evidenza III).

E' stato segnalato un aumento del rischio di parto pretermine (Evidenza II-c).

Il rischio di isoimmunizzazione dopo amniocentesi nelle gestanti a rischio di isoimmunizzazione Rh non è significativo (Evidenza II-c).

Non vi sono dati sulla possibile trasmissione di infezioni virali da madre infetta a feto attribuibili alla pratica dell'amniocentesi.

## 6. L'amniocentesi nelle gravidanze gemellari

Nelle gravidanze gemellari è necessario effettuare la valutazione preliminare della corionità/ammionicità prima di effettuare il prelievo (**Livello di raccomandazione A**). Tra le tecniche descritte la più diffusa e meno rischiosa consiste nell'attuazione di due procedure consecutive, introduzione di due distinti aghi in modo sequenziale con guida ecografica. L'inserzione del secondo ago sarà effettuata in una sede quanto più distante possibile dalla prima inserzione. Errori diagnostici con

questa tecnica sono riportati a circa il 3,5% (Livello di raccomandazione C). L'instillazione di coloranti (es. indocarminio) non trova attualmente più indicazione data l'alta affidabilità degli ecografi disponibili (Livello di raccomandazione C). Andrebbe invece abbandonata la tecnica che prevede l'uso di un singolo ago introdotto nel primo sacco e poi nel secondo sacco attraverso il setto interamniotico.

I problemi correlati a questa tecnica sono l'elevata percentuale di fallimento del passaggio transmembrana per un effetto tenda e di contaminazione del secondo prelievo con il contenuto del primo sacco, e la possibilità di creare una gravidanza pseudomonoamniotica (Livello di raccomandazione C). Nelle gravidanze gemellari monocoriali si procederà con il campionamento di un solo sacco quando la diagnosi di monocorionicità è certa, in assenza di anomalie morfologiche in entrambi i feti e quando la crescita fetale non sia discordante. In caso di anomalie ecografiche di uno o entrambi i gemelli è consigliabile eseguire il prelievo in entrambe le sacche per escludere i rari casi di mosaicismi. Per quel che riguarda il rischio di aborto e di parto prematuro non vi sono evidenze che dimostrino un maggior rischio rispetto al background risk (Livello di raccomandazione C).

## 7. Successo del prelievo e accuratezza diagnostica

- 7.1 Utilizzando la procedura di prelievo sotto controllo ecografico continuo (**Livello raccomandazione A**), si può ottenere il successo del prelievo nel 98% dei casi al primo tentativo (Evidenza I-a), e fino al 99,8% dei casi nei Centri di maggiore esperienza (Evidenza II-b); nel 98% dei casi il liquido prelevato è perfettamente limpido, mentre nei rimanenti casi può essere presente sangue (0,4%) o pigmento bruno di origine ematica (<2%) (Evidenza I-c).
- 7.2 In circa lo 0,2% dei casi si può verificare il fallimento dell'esame citogenetico, a causa della presenza di sangue nel liquido amniotico o per altri motivi (Evidenza I-a). In questi casi, non si può ottenere un risultato se non ripetendo il prelievo diagnostico (**Livello di raccomandazione A**); in casi selezionati può essere utile prelevare altri tessuti fetali (Livello di raccomandazione B).
- 7.3 In caso di mosaicismi cellulari (0,2-0,5% dei casi) può essere opportuno procedere ad un nuovo prelievo (sangue fetale) per il chiarimento diagnostico (**Livello di raccomandazione A**).
- 7.4 Gli errori diagnostici (risultati falsi negativi) sono molto rari (1 su 5.000) legati all'esperienza del Laboratorio (Evidenza II-b); fra le possibili cause di errore, la presenza di mosaicismi non riconosciuti o di riarrangiamenti cromosomici di piccola entità, o la contaminazione da parte di cellule materne.

## 8. Refertazione scritta

Deve essere sempre compilato un referto scritto in cui sono segnalati **(Livello di raccomandazione A)**:

- indicazione all'amniocentesi;
- numero di feti, presenza o assenza di attività cardiaca;
- corionicità/amnioticità in caso di gravidanze multiple;
- parametri biometrici fetali;
- posizione della placenta;
- eventuali anomalie uterine e/o annessiali e/o della quantità di liquido amniotico;
- informazioni inerenti la procedura (numero dei tentativi, eventuali difficoltà del prelievo, quantità e caratteristiche del liquido amniotico prelevato);
- eventuali complicanze immediate;
- indicazioni sulla profilassi anti-D;
- eventuali consigli per controlli ecografici successivi;
- data e firma dell'operatore.

## 9. Audit

Ai fini dell'Audit si considera corretta l'attività procedurale degli operatori quando, secondo i suoi "gold standard" definiti dalla letteratura, non si registrano più di 4 infissioni ripetute di ago in 50 esami consecutivi (oppure 7 in 100). Il superamento di questi valori richiede una revisione della tecnica utilizzata (Livello di raccomandazione C).

E' auspicabile, ove possibile effettuare un audit annuale delle amniocentesi per operatore, esaminando il numero dei tentativi di prelievo e gli eventuali insuccessi, la contaminazione ematica dei campioni di liquido amniotico, le complicanze immediate, i fallimenti diagnostici, il numero e l'epoca degli aborti, le interruzioni volontarie di gravidanza, le anomalie congenite eventualmente presenti alla nascita (Livello di raccomandazione C).

## 10. Esperienza dell'operatore

- 10.1 Un operatore esperto garantisce maggiori probabilità di successo del prelievo al primo tentativo e rischi minori di contaminazione ematica del campione prelevato (Evidenza II-a).
- 10.2 Prima di eseguire autonomamente le amniocentesi, è necessario superare un periodo di training eseguendo un numero adeguato e documentato di amniocentesi con la supervisione di un *senior* tutor (Evidenza II-a. **Livello di raccomandazione A**).

- 10.3 Per mantenere un continuo livello di operatività, di sicurezza e di accuratezza dell'analisi, in termini di manualità, è indispensabile che nei Centri diagnostici venga eseguito un numero di amniocentesi adeguato a mantenere la manualità acquisita dopo il training (Evidenza II-a. **Livello di raccomandazione A**).
- 10.4 Quando le difficoltà di prelievo sono prevedibili, è opportuno soprassedere al prelievo ed inviare la gestante ad un Centro di riferimento (**Livello di raccomandazione A**).

## CORDOCENTESI

### 1. Finalità della cordocentesi

- 1.1 Ottenere un campione adeguato di sangue fetale da sottoporre ad indagini diagnostiche (**Livello di raccomandazione A**).
- 1.2 Effettuare terapie intravascolari fetali (Livello di raccomandazione B).

### 2. Indicazioni alla cordocentesi

- Studio di parametri ematologici del feto (**Livello di raccomandazione A**),
- determinazione rapida del cariotipo fetale (Livello di raccomandazione B),
- terapie mediche fetali (Livello di raccomandazione B),
- studio del DNA fetale (Livello di raccomandazione C),
- ricerca di agenti infettivi (Livello di raccomandazione C).

### 3. Strumentazione

- 3.1 Il prelievo si esegue per via transaddominale utilizzando un ago singolo di calibro variabile da 20 a 22 *gauge* e di lunghezza adeguata, o (meno frequentemente) un doppio ago (ago 22 *gauge*, inserito in un ago "guida" da 20 *gauge*) (**Livello di raccomandazione A**).
- 3.2 Per effettuare la cordocentesi è necessario disporre di un ecografo real time dotato di sonda transaddominale di 3,5 MHz o superiore (**Livello di raccomandazione A**).
- 3.3 Può essere opportuno disporre di un *Coulter Counter* per analizzare immediatamente il campione di sangue prelevato e confermare l'origine fetale (Livello di raccomandazione B).

#### 4. Modalità di esecuzione dell'esame

Prima del prelievo è indispensabile che la donna esegua la consulenza pre-esame e firmi il modulo del consenso informato (**Livello di raccomandazione A**).

- 4.1 Il periodo dopo la 18<sup>a</sup> settimana è quello ottimale per eseguire la cordocentesi (**Livello di raccomandazione A**).
- 4.2 Prima dell'esecuzione della procedura invasiva si esegue un esame ecografico per la valutazione della posizione del feto, rilevarne la biometria, localizzare la placenta e scegliere il punto più idoneo per l'inserzione dell'ago (Livello di raccomandazione B).
- 4.3 Si esegue quindi un'accurata disinfezione della cute addominale (**Livello di raccomandazione A**). Può essere opportuno utilizzare un involucri sterile per la sonda ecografica ed una piccola quantità di gel sterile (Livello di raccomandazione C).
- 4.4 Il cordone ombelicale nei pressi dell'inserzione placentare rappresenta la sede di elezione per effettuare un prelievo di sangue fetale a scopo diagnostico (Evidenza II-c. **Livello di raccomandazione A**); se l'inserzione ombelicale non è raggiungibile per la posizione della placenta e/o del feto, si può effettuare il prelievo da un'ansa libera del cordone ombelicale (Livello di raccomandazione B). Procedure alternative (prelievo dalla vena intraepatica, cardiocentesi) possono essere proposte in casi selezionati (Livello di raccomandazione B).
- 4.5 Il campione di sangue può essere analizzato immediatamente con un *Coulter Counter*, per confermarne l'origine fetale (Livello di raccomandazione B); può essere opportuno effettuare successivamente il test di Kleihauer-Betke, per rilevare l'eventuale presenza di contaminazione da parte di sangue materno (Livello di raccomandazione C).
- 4.6 Dopo l'estrazione dell'ago, si deve effettuare un'ecografia di controllo per valutare l'eventuale presenza di sanguinamento della sede del prelievo e/o di bradicardia fetale (**Livello di raccomandazione A**).
- 4.7 Nelle donne con fattore Rh negativo, è opportuno effettuare una sieroprofilassi con immunoglobuline anti-D, in quanto l'esecuzione della cordocentesi è associata ad un numero rilevante di casi di emorragia feto-materna (Evidenza II-c. **Livello di raccomandazione A**).
- 4.8 La cordocentesi è una tecnica eseguibile sottoforma di intervento ambulatoriale, e non necessita di ricovero della paziente.

## 5. Rischi e complicanze

### 5.1 Perdita fetale

La percentuale di aborto dopo cordocentesi, entro 2 settimane dall'esecuzione della procedura ed in gestanti a basso rischio, è di circa 2% (Evidenza II-a). La presenza di aneuploidie cromosomiche, di anomalie strutturali, di ritardo di crescita fetale, l'oligodramnios, la presenza di idrope fetale, la sede di prelievo (vena intraepatica, cuore fetale), la bradicardia fetale e/o il sanguinamento della sede del prelievo, e la ridotta esperienza dell'operatore, sono i fattori più comunemente associati ad aumento del rischio di perdita fetale (fino al 35% dei casi) (Evidenza II-b).

La perdita fetale che si osserva dopo cordocentesi è più alta di quella che si può avere dopo amniocentesi o prelievo dei villi coriali. Pertanto, l'esecuzione della cordocentesi deve essere limitata a condizioni nelle quali non sono proponibili procedure meno invasive (**Livello di raccomandazione A**).

### 5.2 Complicanze emorragiche

Il sanguinamento dalla sede di puntura del cordone ombelicale è la complicanza più comune dopo la cordocentesi ed è associata ad una maggiore incidenza di perdita fetale (Evidenza III). Il sanguinamento può essere correlato alle dimensioni dell'ago utilizzato; può essere opportuno scegliere il minor calibro possibile dell'ago compatibile con la tecnica utilizzata (Livello di raccomandazione B).

### 5.3 Bradicardia fetale

Definita come la presenza di una frequenza cardiaca inferiore a 100 battiti per minuto della durata di almeno 60 secondi, la bradicardia fetale è una frequente complicanza della cordocentesi ed è associata ad un alto rischio di perdita fetale (Evidenza II-b). Sono stati identificati due fattori di rischio per la bradicardia: la puntura dell'arteria invece della vena, e la presenza di grave ritardo di crescita fetale (circonferenza addominale  $<2,5^\circ$  o peso stimato  $<10^\circ$ ) (Evidenza II-c). E' pertanto opportuno porre attenzione per evitare la prima evenienza e valutare la necessità di eseguire la cordocentesi nei casi con grave ritardo di crescita (**Livello di raccomandazione A**).

## 6. Cordocentesi nelle gravidanze gemellari

L'introduzione di metodi rapidi per la ricerca di aberrazioni cromosomiche (FISH) ha notevolmente ridotto l'uso della cordocentesi nelle gravidanze multiple. Questa riduzione è un dato auspicabile per l'alto

tasso di complicanze. Infatti, la percentuale di perdita fetale post-procedura è pari a 8,2% ovvero circa 4 volte maggiore che nelle gravidanze singole (Evidenza III).

## 7. Successo del prelievo e accuratezza diagnostica

- 7.1 Con la metodica di prelievo con ago singolo dall'inserzione placentare della vena ombelicale, si può ottenere il successo del prelievo nel 97% dei casi al primo tentativo; risultati analoghi si ottengono nei prelievi dalle anse libere del cordone (Evidenza III). La tecnica con doppio ago sembra offrire minori probabilità di successo al primo tentativo (85%) (Evidenza III).
- 7.2 Il numero medio dei tentativi di prelievo (1,3) e la durata media (9 minuti) dei prelievi stessi dall'inserzione placentare risultano significativamente minori rispetto a quelli dei prelievi effettuati dalle anse libere del cordone (1,7 e 12 minuti) (Evidenza III).
- 7.3 La contaminazione del campione ematico prelevato da parte di sangue o liquido amniotico risulta significativamente minore nei prelievi effettuati dalle anse libere del cordone ombelicale (2% vs 4%) (Evidenza III).
- 7.4 I prelievi effettuati dalla vena intraepatica o dal cuore fetale presentano un'elevata probabilità di successo (>90%) ma il loro uso deve essere limitato a casi selezionati (**Livello di raccomandazione A**).
- 7.5 Gli errori diagnostici sono rari (Evidenza III).

## 8. Refertazione scritta

Deve essere sempre compilato un referto scritto segnalando (**Livello di raccomandazione A**):

- indicazioni alla cordocentesi;
- numero dei feti, presenza o assenza di attività cardiaca;
- corionicità/amnioticità in caso di gravidanze multiple;
- parametri biometrici fetali;
- posizione della placenta;
- indicazioni sulla procedura (sede del prelievo, numero dei tentativi, quantità di sangue prelevato, eventuali difficoltà di prelievo);
- dati relativi al controllo ecografico dopo il prelievo, con particolare attenzione all'eventuale presenza di sanguinamento dalla sede del prelievo ed alla sua durata, ed all'eventuale presenza di bradicardia fetale, con rilevamento di frequenza e durata della bradicardia stessa;

- indicazioni sulla profilassi anti-D;
- eventuali consigli per controlli ecografici successivi;
- data e firma dell'operatore.

## 9. Audit

E' opportuno effettuare un audit annuale delle cordocentesi per operatore, esaminando le tecniche utilizzate, il numero dei tentativi di prelievo e gli eventuali insuccessi, le complicanze immeditate, le caratteristiche dei campioni prelevati, i fallimenti diagnostici, il numero e l'epoca degli aborti, le interruzioni volontarie di gravidanza, le anomalie congenite eventualmente presenti alla nascita (Livello di raccomandazione C).

## 10. Esperienza dell'operatore

L'esperienza dell'operatore che esegue la cordocentesi è direttamente correlata al rischio di perdita fetale (Evidenza III). L'uso di tale procedura diagnostica è pertanto riservato ad operatori di grande esperienza nelle altre tecniche invasive e in Centri di riferimento (**Livello di raccomandazione A**).

## Bibliografia

- Alfirevic Z, Sundberg K, Brigham S. Amniocentesis and chorionic villus sampling for prenatal diagnosis. *Cochrane Database Syst Rev* 2003; (3): CD003252.
- Antsaklis AI, Papantoniou NE, Mesogitis SA et al. Cardiocentesis: an alternative method of fetal blood sampling for the prenatal diagnosis of haemoglobinopathies. *Obstet Gynecol* 1992; 79: 630-633.
- Associazione Italiana di Citogenetica Medica (A.I.C.M). *Diagnostica Citogenetica Consensus*, 1995.
- Brambati B, Tului L, Cislighi C, Alberti E. First 10,000 chorionic villus samplings performed on singleton pregnancies by a single operator. *Prenat Diagn* 1998; 18: 255-266.
- Canadian Collaborative CVS-Amniocentesis Clinical Trial Group. Multicentre randomized clinical trial of chorionic villus sampling and amniocentesis. *Lancet* 1989; I: 1-6.
- Daffos F, Capella-Pavlovsky M, Forestier F. Fetal blood sampling during pregnancy with use of a needle guided by ultrasound: a study of 606 consecutive cases. *Am J Obstet Gynecol* 1985; 153 (6): 655-660.
- Davies G, Wilson RD, Desilets V et al. Amniocentesis and women with hepatitis B, hepatitis C, or human immunodeficiency virus. *J Obstet Gynaecol Can* 2003; 25 (2): 145-152.



- Evans MI. Teaching new procedures (Editorial). *Ultrasound Obstet Gynecol* 2002; 19: 436-437.
- Hahnemann JM, Vejerslev LO. Accuracy of cytogenetic findings on chorionic villus sampling. Diagnostic consequences of CVS mosaicism and non-mosaic discrepancy in centres contributing to EUCROMIC 1986-1992. *Pren Diagn* 1997; 17 (9): 801-820.
- [<http://www.rcog.org.uk/index.asp?PageID=510>] Somigliana F, Bucci AM, Tibaldi C et al. Early invasive diagnostic technique in pregnant women who are infected with the HIV: a multicenter case series. *Am J Obstet Gynecol* 2005; 193 (2): 437-42.
- Jackson LG, Zachary JM, Fowler SE et al. A randomized comparison of transcervical and transabdominal chorionic villus sampling. *New Engl J Med* 1992; 327 (9): 594-598.
- Kuliev A et al. Risk evaluation of CVS. *Prenat Diagn* 1993; 13: 197-209.
- Kuliev A et al. Chorionic villus sampling safety report of WHO/Euro meeting. *Am J Obstet Gynecol* 1996; 174: 807- 811.
- Ludomirsky A. Intrauterine fetal blood sampling-a multicentric registry: evaluation of 7462 procedures between 1987 and 1991. *Am J Obstet Gynecol* 1993; 168: 31.
- Lundsteen C, Vejerslev LO. Prenatal Diagnosis in Europe. *Eur J Hum Genet* 1997; 5 (Suppl. 1): 14-21.
- Monni G, Ibba RM, Lai R, Cau G, Mura S, Olla G, Cao A. Transabdominal chorionic villus sampling: fetal loss rate in relation to maternal and gestational age. *Prenat Diagn* 12: 815-820.
- Nicolini U, Monni G. Intestinal Obstruction in babies exposed in utero to methylene blue. *Lancet* 1990; 336: 1258.
- Nicolini U, Nicolaidis P, Fisk N et al. Fetal blood sampling from the intrahepatic vein: analysis of safety and clinical experience with 214 procedures. *Obstet Gynecol* 1990; 76: 47-53.
- Nizard J, Duyme M, Ville Y. Teaching ultrasound-guided invasive procedures in fetal medicine: learning curves with and without an electronic guidance system. *Ultrasound Obstet Gynecol* 2002; 19: 274-277.
- Pardi G, Buscaglia M, Ferrazzi E et al. Cord sampling for the evaluation of oxygenation and acid-base balance in growth-retarded human fetuses. *Am J Obstet Gynecol* 1987; 157: 1221-1228.
- Report of the European Study Group on Prenatal Diagnosis: Recommendations and Protocols for Prenatal Diagnosis. *J Maternal-Fetal Neonatal Med* 2003, in press.
- Roads GG, Jackson LG, Schlesselman SE et al. The safety and efficacy of chorionic villus sampling for early prenatal diagnosis of cytogenetic abnormalities. *New Engl J Med* 1989; 320 (10): 609-617.
- Royal College of Obstetricians and Gynaecologists. Amniocentesis and chorionic villus sampling. Guidelines No. 8. London: RCOG Press; 2005.
- Smidt-Jensen S, Permin M, Claes Lundsteen JP et al. Randomized comparison of amniocentesis and transabdominal and transcervical chorionic villus sampling. *Lancet* 1992; 340: 1237-1244.

- Tabor A, Philip J, Madsen M et al. Randomized controlled trial of genetic amniocentesis in 4606 genetic amniocentesis in 4606 low-risk women. *Lancet* 1986; 1 (8493): 1287-1293.
- The Canadian Early and Midtrimester Amniocentesis Trial (CEMAT) Group. Randomized trial to assess safety and fetal outcome of early and midtrimester amniocentesis. *Lancet* 1998; 351 (9098): 242-247.
- Tongsong T, Wanapirak C, Sirivatanapa P et al. Amniocentesis-related fetal loss: a cohort study. *Obstet Gynecol* 1998; 92 (1): 64-67.
- Wapner RJ. Chorionic villus sampling. In: Reece EA (Ed), *Obstetrics and Gynecology Clinics of North America, Fetal Diagnosis and Therapy* 1997; 24 (1): 83-110.
- Weisz B, Rodech CH. Invasive diagnostic procedures in twin pregnancies. *Prenat Diagn* 2005; 25: 751-8.
- Van Schonbrock D, Verhaeghe J. Does local anaesthesia at mid-trimester amniocentesis decrease pain experience? A randomized trial in 220 patients. *Ultrasound Obstet Gynecol* 2002; 16: 536-8.

## LA GRAVIDANZA GEMELLARE

### 1. Determinazione della corionicità-amnionicità, datazione e labelling

#### 1.1 Corionicità

La determinazione della corionicità deve essere eseguita nel I trimestre di gravidanza per la stratificazione del rischio e del successivo follow-up (Evidenza II-a. **Livello di raccomandazione A**).

Prima delle 10 settimane di gestazione, la corionicità viene determinata dal numero di sacchi gestazionali.

Dalle 11 alle 14 settimane, la definizione della corionicità si basa sul numero delle masse placentari e sulle caratteristiche dell'inserzione del setto interamniotico sul letto placentare:

- segno lambda: gravidanza bicoriale;
- segno T: gravidanza monocoriale.

(Evidenza II-b. **Livello di raccomandazione A**).

La corionicità va refertata e documentata con immagini adeguate.

#### 1.2 Amnionicità

La determinazione dell'amnionicità nel primo trimestre può essere difficile da stabilire. Prima della 10<sup>a</sup> settimana può essere definita dal numero di sacchi vitellini, anche se sono descritti rari casi di gravidanze monoamniotiche con due sacchi vitellini.

Nei casi di dubbia corionicità e/o amnionicità è necessario l'invio al Centro di riferimento per una valutazione maggiormente approfondita di questo rilievo ecografico.

#### 1.3 Datazione della gravidanza

Il parametro biometrico su cui basare la datazione è il CRL, utilizzando le stesse curve biometriche valide per i singoli (Evidenza II-a. **Livello di raccomandazione B**).

Nelle gravidanze ottenute da procreazione assistita in vitro, l'età gestazionale è determinata in base al giorno del pick-up ovocitario.

Nella datazione della gravidanza, è opportuno riferirsi al gemello con CRL maggiore (Evidenza II-a. **Livello di raccomandazione B**).

#### 1.4 **Corretta identificazione dei gemelli**

Il “labelling”, inteso come attribuzione a ciascun gemello di caratteristiche di univoca interpretazione, può essere eseguito nel I trimestre descrivendo il maggior numero di parametri: posizione reciproca dei feti, rapporto con il canale cervicale, posizione rispetto alla placenta, caratteristiche ecografiche (Evidenza III. **Livello di raccomandazione B**).

## 2. Screening per Sindrome di Down nella gravidanza gemellare

Le principali problematiche dello screening per la Sindrome di Down alla popolazione con gravidanze gemellari sono: la difficoltà a stabilire con certezza la zigosità; l'impossibilità di attribuire le concentrazioni dei marcatori biochimici a ciascun feto; l'assenza di adeguata distribuzione dei marcatori biochimici per i casi patologici. Per questi motivi il calcolo del rischio per Sindrome di Down si basa necessariamente su assunzioni.

### 2.1 **Rischio di base**

Nello screening per la Sindrome di Down in una gravidanza gemellare, si presume che il rischio di base (rischio per età) sia uguale a quello della gravidanza singola sia nella monocoriale che in quella bicoriale. Nella gravidanza monocoriale si presume che il cariotipo dei feti sia concordante per cui il rischio di Sindrome di Down è unico; nella gravidanza bicoriale i due feti si considerano dizigoti per cui per ogni singolo feto esiste un rischio individuale. Il rischio “complessivo” che uno o l'altro dei gemelli abbia la Sindrome di Down è quindi dato dalla somma aritmetica delle due probabilità individuali.

### 2.2 **Rischio specifico**

Come nella gravidanza singola, la translucenza nucale rappresenta il marker biofisico più sensibile per il calcolo del rischio specifico per trisomia 21 (Evidenza II-a. **Livello di raccomandazione A**). Per di più, i marker ecografici sono gli unici che permettono di calcolare il rischio in modo individuale per ogni singolo feto.

### 2.3 **Misurazione della translucenza nucale (NT) nella gravidanza gemellare: tecnica**

La tecnica della misurazione della translucenza nucale è uguale a quella della gravidanza singola, per cui si rimanda al Capitolo 2 di queste Linee Guida.

#### 2.4 **Calcolo del rischio nella gravidanza gemellare**

Nel calcolo del rischio per Sindrome di Down nella gravidanza gemellare è indispensabile tenere in considerazione la corionicità. E' necessario inserire correttamente la corionicità nel software utilizzato per calcolare il rischio di cromosomopatia.

Nella gravidanza bicoriale ogni feto ha il proprio rischio specifico che differisce a seconda delle misurazione della translucenza nucale ottenuta da ogni singolo feto.

Nella gravidanza monocoriale il rischio calcolato è unico, comune per entrambi i feti anche in caso di misurazioni di translucenza nucale differenti tra i 2 gemelli.

#### 2.5 **Sensibilità e specificità della translucenza nucale nello screening della Sindrome di Down**

La sensibilità ed il tasso di falsi positivi dello screening per Sindrome di Down con età materna e misurazione della sola translucenza nucale sono simili a quelli della gravidanza singola (75-80% e 5% rispettivamente).

#### 2.6 **L'esame biochimico nella gravidanza gemellare**

Nel calcolo del rischio biochimico devono essere utilizzate medie specifiche per la gravidanza gemellare. La distribuzione di normalità è diversa tra gravidanza monocoriale e bicoriale.

E' opportuno che gli algoritmi dei diversi software impiegati nello screening della Sindrome di Down siano aggiornati con tali distribuzioni.

Nelle gravidanze multiple, con più di due feti, non è possibile utilizzare l'esame biochimico (Consensus).

Con l'esame biochimico non è possibile la differenziazione dei marcatori biochimici tra i diversi feti.

La disponibilità in letteratura di pubblicazioni omogenee dedicate allo screening combinato nella gravidanza gemellare è scarsa. Una metanalisi evidenzia come la sensibilità globale del test, senza distinzione di corionicità, sia pari all'89,3% con una specificità del 94,6%, tassi non dissimili da quelli della gravidanza singola. Il numero dei lavori che analizzano gli stessi parametri differenziati per corionicità è ulteriormente ridotto. Il contributo della componente biochimica riguarda la capacità che ha di ridurre i falsi positivi al 5,4%, avvicinandosi pertanto ai risultati ottenibili con la gravidanza singola.

Nonostante appaia necessaria la realizzazione di studi multicentrici che permettano di raccogliere un numero elevato di casi patologici in gravidanza gemellare, attualmente il test combinato può essere consigliato come test di screening di scelta per la Sindrome di Down nelle gravidanze gemellari (Evidenza III. **Livello di raccomandazione C**).

### 2.7 **Marcatori addizionali ecografici nella gravidanza gemellare**

Considerando l'ampia bibliografia nella gravidanza singola, la valutazione dei marcatori addizionali nelle gravidanze gemellari bicoriali permetterebbe una più accurata valutazione del rischio specifico per Sindrome di Down in modo individuale per ogni feto. Tuttavia i lavori scientifici riguardo i marcatori addizionali nella gravidanza gemellare sono estremamente scarsi.

### 2.8 **Il cfDNA nella gravidanza gemellare**

Il test del cell-free DNA (cfDNA) è più complesso nella gravidanza gemellare in quanto appare determinante il fattore zigosità. In particolare, in quella bicoriale, la presenza di Sindrome di Down è di solito discordante e di conseguenza la quantità del cfDNA del feto affetto viene diluita da quella del co-gemello non affetto. Inoltre, i 2 feti possono contribuire in modo differente alla quantità totale di cfDNA di origine fetale nel sangue materno. In questo caso, l'attendibilità del test viene valutata dalla frazione fetale del feto con la minore contribuzione al cfDNA del plasma materno, che è inferiore rispetto alla gravidanza singola (8% vs 10%). Nella monozigotica, tenendo in considerazione che la frazione fetale media è superiore di quella della gravidanza singola (14% vs 10%) e dando per scontato che in caso di Sindrome di Down siano affetti entrambi i feti, l'applicazione del cfDNA non presenterebbe differenze con la gravidanza singola.

Il tasso di fallimento del test del cfDNA è maggiore nella gravidanza gemellare rispetto alla gravidanza singola, in relazione anche al peso materno e dal tipo di concepimento. Nonostante il tasso di fallimento sia maggiore nella bicoriale rispetto alla monocoriale, non è stata per ora dimostrata una differenza statisticamente rilevante.

Infine, la sensibilità del test del cfDNA appare inferiore nella gravidanza gemellare rispetto a quella singola.

Allo stato attuale, gli elementi presenti in letteratura evidenziano come, nella gravidanza gemellare, il metodo di screening maggiormente efficace per la Sindrome di Down sia rappresentato dal test combinato.

## 3. Diagnosi prenatale invasiva nelle gravidanze gemellari

Le procedure invasive nelle gravidanze gemellari presentano delle peculiarità legate al tipo di corionicità.

### 3.1 **Consulenza pre-esame**

La consulenza prima della diagnosi invasiva deve essere eseguita spiegando alla donna le problematiche legate alla gemellarità, ed in particolare:

- il rischio aggiuntivo di contaminazione tra i due campioni prelevati,
- il rischio che solo uno dei feti sia portatore di patologia,
- la possibilità di interruzione selettiva della gravidanza.

### 3.2 **Esame ecografico preliminare**

E' opportuno che l'operatore che si dedica al prelievo di villi coriali o di liquido amniotico abbia un elevato livello di esperienza nelle metodiche di diagnosi prenatale invasiva e adeguate conoscenze in merito alle problematiche correlate alle gravidanze multiple.

E' auspicabile che la procedura invasiva venga eseguita dallo stesso Centro che procederà all'eventuale riduzione selettiva, mettendo in atto tutti i possibili accorgimenti per ridurre il rischio di errori di campionamento e consentire l'identificazione e l'attribuzione corretta di un'eventuale anomalia cromosomica e/o genetica ai rispettivi feti.

L'esame ecografico preliminare alla diagnosi prenatale invasiva deve prevedere la descrizione di:

- corionicità,
- posizione dei feti e delle rispettive placente (labelling),
- la determinazione del sesso fetale, quando possibile,
- studio dell'anatomia dei feti (per quanto possibile).

### 3.3 **Gravidanza gemellare bicoriale**

#### *Prelievo dei villi coriali*

Il prelievo di villi coriali può essere eseguito per via transaddominale e transcervicale. La via transaddominale è tuttavia da preferire poiché riduce il rischio di complicanze (Evidenza II-b. **Livello di raccomandazione C**).

La tecnica è la stessa che viene utilizzata per il prelievo nelle gravidanze singole.

La metodica più diffusa è quella che prevede l'esecuzione di due prelievi tramite due differenti inserzioni.

Il rischio di contaminazione crociata si aggira intorno all'1%.

Il materiale prelevato può essere sottoposto a esame citogenetico, esame per il cariotipo molecolare e dovrebbe sempre essere eseguita analisi del genotipo per escludere la monozigosità o per accertarsi che non sia stato prelevato lo stesso feto.

Il rischio di perdita fetale dopo il prelievo dei villi coriali è del 2,75%. Non è possibile determinare il rischio aggiuntivo di perdita fetale, entro le 20 settimane di gestazione, a causa dell'eterogeneità dei dati riportati in letteratura.

Se l'esito dell'esame citogenetico evidenzia una patologia fetale discordante, è possibile considerare una riduzione selettiva precoce.

Per tale motivo, attualmente, il prelievo dei villi coriali è da considerare la tecnica di scelta per lo studio delle patologie genetiche

e del cariotipo fetale nelle gravidanze gemellari bicoriali. Tuttavia, nel caso in cui la geometria delle placente non permetta all'operatore di ottenere con ragionevole certezza un campione separato dalle due masse trofoblastiche, può essere presa in considerazione l'esecuzione dell'amniocentesi.

#### ***Prelievo del liquido amniotico***

Nelle gravidanze gemellari bicoriali è necessario eseguire il campionamento di entrambe le sacche amniotiche mediante due diverse inserzioni o tramite la tecnica a singolo ingresso.

L'instillazione di coloranti (indaco carminio anziché blu di metilene) trova attualmente indicazione in rari casi selezionati in cui si ha una scarsa visualizzazione ecografica della membrana amniotica (Evidenza IV. **Livello di raccomandazione C**).

Il rischio aggiuntivo di perdita fetale dopo amniocentesi nelle gravidanze gemellari è circa l'1%. Se l'esito dell'esame evidenzia una patologia fetale discordante, con un'anomalia in uno dei due feti, è possibile considerare il feticidio selettivo.

### **3.4 Gravidanza gemellare monocoriale**

Con le gravidanze monocoriali si identificano gemelli monozigoti, quindi nella maggior parte dei casi con cariotipo identico pertanto è indicato un solo prelievo di liquido amniotico. Sono, tuttavia, descritti rari casi di eterocariotipia dovuti a disgiunzione post-mitotica. Questa eventualità deve essere considerata ogni qualvolta si repertano segni ecografici discordanti tra i due feti: discrepanza di CRL maggiore del 10%, NT in uno dei due feti maggiore del 95° percentile e anomalie ecografiche discordanti.

In questi casi è importante eseguire due differenti prelievi, identificando i feti con precisione in modo da essere in grado di attribuire correttamente il cariotipo.

#### ***Prelievo dei villi coriali***

Il prelievo dei villi coriali, come descritto per le gravidanze singole, è la tecnica di elezione per la determinazione delle patologie genetiche (es. talassemia). In questi casi, data la monozigotità, si ritiene sufficiente eseguire un singolo prelievo.

Tuttavia, per l'analisi del cariotipo, considerata la possibilità pur rara di eterocariotipia, poiché il prelievo dei villi coriali non può garantire la distinzione dei due feti, alcuni preferiscono la determinazione tramite prelievo di liquido amniotico a 15-16 settimane di gestazione. In caso di discrepanza per anomalie congenite dei gemelli è importante considerare l'acquisizione del cariotipo mediante amniocentesi per ridurre la probabilità di falsi positivi (mosaicismi placentari) non facilmente interpretabili.



Il rischio di perdita fetale dopo prelievo dei villi coriali per le gravidanze monocoriali è difficile da valutare poiché non sono presenti in letteratura lavori che stratificano il rischio in base alla corionicità.

#### *Prelievo del liquido amniotico*

L'amniocentesi è eseguita dopo un preliminare esame ecografico per lo studio dell'anatomia fetale volto a mettere in luce eventuali anomalie discordanti, importante indicazione al campionamento di entrambi i gemelli.

In caso di monocorialità l'amniocentesi mediante tecnica con singolo ingresso è sconsigliata, per il rischio che possa generare una pseudo-monoamnioticità iatrogena (Evidenza IV. **Livello di raccomandazione C**).

Il materiale prelevato può essere sottoposto a esame citogenetico, QFPCR (Quantitative Fluorescent Polymerase Chain Reaction), ed esame CMA (Chromosomal Microarray Analysis) per cariotipo molecolare ed analisi del genotipo.

In letteratura sono presenti solo due serie che riportano il rischio di perdita fetale dopo amniocentesi, che appare più basso rispetto al rischio riportato per le gravidanze gemellari bicoriali.

#### *Prelievo del sangue fetale*

Il prelievo di sangue fetale nelle gravidanze gemellari ha le stesse indicazioni delle gravidanze singole. Può essere eseguito mediante cordocentesi o mediante la puntura del tratto intraepatico della vena ombelicale. Viene considerata una procedura di secondo livello da eseguire solo in casi selezionati (es. mosaicismo o fallimento di altre procedure). Nelle gravidanze gemellari la cordocentesi eseguita da operatore esperto ha un tasso di successo del prelievo e di perdita fetale, entro 2 settimane dal prelievo, simile alle gravidanze singole (98,8% vs 97,3%, 1,4% e 1,1%,  $p = 0,42$  rispettivamente).

## 4. Il monitoraggio della gravidanza gemellare bicoriale

4.1 Nelle gravidanze bicoriali l'incidenza delle malformazioni per singolo feto è pari alla gravidanza singola.

Il rischio di cardiopatie congenite non è aumentato nelle gravidanze bicoriali.

Per tale ragione nella gravidanza bicoriale biamniotica è indicato lo studio tra 20 e 22 settimane di epoca gestazionale dell'anatomia fetale e non c'è indicazione all'ecocardiografia fetale, a meno di ulteriori fattori di rischio (vedi capitolo "Ecocardiografia fetale") (Evidenza II-b. **Livello di raccomandazione B**).

- 4.2 Il controllo della crescita fetale deve essere effettuato ogni 4 settimane (mediante la misurazione del diametro biparietale e della circonferenza cranica, della circonferenza addominale e della lunghezza del femore) a partire dalle 20 settimane. Il potenziale di crescita dei gemelli è pari ad un feto singolo fino a 32-35 settimane di EG, da cui deriva l'indicazione all'impiego delle medesime curve di crescita (Evidenza IV. **Livello di raccomandazione B**).
- 4.3 Non ci sono indicazioni all'impiego routinario della velocimetria Doppler dell'arteria ombelicale nel monitoraggio della gravidanza gemellare bicoriale, fatto salvo quanto già valido per le gravidanze singole (Evidenza I-c. **Livello di raccomandazione B**). La discordanza di crescita calcolata come la differenza tra peso stimato del feto maggiore e peso stimato del feto minore rapportata al peso stimato del feto maggiore è significativa in termini di mortalità e morbilità neonatali se  $\geq 25\%$ . In caso di discordanza di crescita il monitoraggio ecografico fetale deve essere individualizzato (Evidenza III. **Livello di raccomandazione B**).

## 5. Il monitoraggio della gravidanza gemellare moncoriale

- 5.1 La gravidanza gemellare moncoriale per la sua complessità deve essere monitorata in Centri dove ci sia esperienza e riconoscimento delle possibili complicanze. Il rischio di cardiopatie congenite è più alto rispetto alle gravidanze singole (2% nelle gravidanze gemellari moncoriali non complicate, 5% in quelle complicate da trasfusione feto-fetale) per cui si ritiene indicata l'effettuazione di un'ecocardiografia fetale a 19-21 settimane di età gestazionale.
- 5.2 L'intervallo di tempo ideale per il monitoraggio ecografico è pari a 2 settimane a partire dalle 16 fino a 36 settimane di epoca gestazionale. Una maggiore latenza tra i controlli è associata con un'alta incidenza di TTTS diagnosticata in stadio più avanzato (Evidenza III. **Livello di raccomandazione B**). Il monitoraggio ecografico deve sempre avvalersi anche della valutazione del liquido amniotico, tramite misurazione della tasca massima, per ambedue i feti e del riempimento vescicale. Non ci sono evidenze sull'utilità derivante dall'impiego routinario della velocimetria Doppler dell'arteria ombelicale, mentre è auspicabile l'utilizzo della velocimetria Doppler dell'arteria cerebrale media con la misurazione della velocità di picco sistolico

per la diagnosi di sequenza anemia-policitemia (Evidenza IV. **Livello di raccomandazione C**).

E' riconosciuto in letteratura che l'incidenza di mortalità intrauterina nella gravidanza MC apparentemente non complicata persiste nel corso del III trimestre ma non aumenta in maniera statisticamente significativa tra 32 e 36 settimane, e pertanto non vi sono evidenze in letteratura a supporto della necessità di intensificare i controlli in tale periodo.

- 5.3 La paziente deve essere informata circa il rischio di TTTS acuta in travaglio, che i dati di letteratura pongono tra il 2 e il 10% (Evidenza III. **Livello di raccomandazione C**).

## 6. Morte in utero di un gemello

La morte in utero di un gemello è un evento relativamente raro e si può verificare nel 2-7% delle gravidanze gemellari, con una frequenza 2-4 volte maggiore nelle gravidanze gemellari monocoriali rispetto alle gravidanze bicoriali.

- 6.1 La presenza nella quasi totalità delle gravidanze gemellari monocoriali di anastomosi placentari che collegano le circolazioni fetali è responsabile dell'improvvisa riduzione delle resistenze vascolari al momento della morte di un gemello con conseguente ipoperfusione, ipotensione e anemia, e possibile ipossia tissutale, acidosi e danno fetale, soprattutto a livello del sistema nervoso centrale. Nel primo trimestre si può verificare la cosiddetta sindrome del "gemello scomparso" ("*vanishing twin*"). In generale tale evento non sembra essere associato a un esito avverso nel co-gemello. E' evidente che la morte in utero di un gemello nel II-III trimestre presenta potenziali rischi di morte o sequele a distanza nel co-gemello nelle gravidanze monocoriali mentre nelle gravidanze gemellari bicoriali i rischi per il co-gemello appaiono trascurabili, ad eccezione del parto pretermine (Evidenza II-a. **Livello di raccomandazione B**).

Nelle gravidanze gemellari monocoriali la gestione appare maggiormente complessa. Non vi è infatti evidenza che, ad epoche compatibili con la sopravvivenza fetale, un parto immediato alla diagnosi di morte di un gemello possa migliorare la prognosi del co-gemello, dato che le modificazioni emodinamiche alla base degli insulti nel co-gemello sembrano avvenire poco prima o al momento del morte del gemello e pertanto un parto prematuro prima delle 34 settimane appare giustificato solo in caso di altra indicazione ostetrica (Evidenza IV. **Livello di raccomandazione C**). Nel caso di morte di un gemello il medico deve spiegare alla pa-

ziente che l'eventuale danno cerebrale nel gemello superstite avviene al momento della morte del co-gemello. Gli eventuali danni cerebrali possono essere spesso visibili solo con procedure di diagnosi postnatali. Nel II-III trimestre l'esame Doppler della velocità di picco in arteria cerebrale media nelle 24 ore successive all'evento si è rivelata utile per identificare i feti anemici a rischio di eventi avversi (Evidenza III. **Livello di raccomandazione C**).

L'esame ecografico può identificare la presenza d'insulti cerebrali a distanza di alcune settimane dalla morte del gemello. L'impiego complementare della RM è in genere consigliato per la capacità di identificare con maggiore precocità la presenza di insulti cerebrali rispetto all'esame ecografico; non vi è accordo unanime sul timing ideale della sua esecuzione, ma si ritiene dovrebbe essere eseguita almeno 2-3 settimane dopo la morte in utero del gemello (Evidenza III. **Livello di raccomandazione C**). Nelle gravidanze gemellari bicoriali, una volta escluse cause materne della morte fetale e verificato il benessere fetale del co-gemello, è invece consigliata una condotta conservativa con regolari controlli della crescita fetale.

- 6.2 Data la complessità del counselling e della gestione, le pazienti con gravidanza gemellare monocoriale complicata da morte in utero di un gemello dovrebbero essere inviate ad un Centro di riferimento di medicina fetale per la gestione clinica (Evidenza IV. **Livello di raccomandazione C**).

## 7. Gravidanza gemellare monoamniotica

La gravidanza gemellare monocoriale monoamniotica è rara (1% delle gravidanze gemellari monozigotiche), ma storicamente associata a un elevato rischio di mortalità fetale e perinatale.

### 7.1 **Rischi della gravidanza gemellare monocoriale monoamniotica**

L'attorcigliamento dei cordoni (*"cord entanglement"*) è considerata la principale causa dell'elevata mortalità in queste gravidanze. Tuttavia, poiché il *"cord entanglement"* è riportato già nel I trimestre si ritiene che sia un evento difficilmente prevenibile.

Altri meccanismi possono causare la morte improvvisa in queste gravidanze, come una possibile trasfusione acuta attraverso anastomosi di grosso calibro.

L'incidenza di sindrome da trasfusione fetto-fetale sembra invece inferiore rispetto alle gravidanze monocoriali biamniotiche.

Le malformazioni congenite sono un'ulteriore causa di mortalità nei gemelli MCMA e nella maggior parte dei casi interessano un unico gemello, con una prevalenza che raggiunge il 20-30% in alcune serie.

## 7.2 Timing e modalità di monitoraggio

La diagnosi precoce di gravidanza monoamniotica associata un monitoraggio intensivo sembrano migliorare l'esito di queste gravidanze con una mortalità ridotta al 10-20% (Evidenza III. **Livello di raccomandazione C**).

La visualizzazione del "cord entanglement" con color Doppler e/o l'identificazione del "galloping horse sign" con Doppler pulsato, sono considerati segni patognomonic di gravidanza gemellare monoamniotica.

In considerazione dell'elevato rischio di malformazioni è suggerita l'esecuzione di un'ecografia in Centri di riferimento nel II trimestre (Evidenza IV. **Livello di raccomandazione C**).

Non sono chiare le modalità e gli intervalli di frequenza ottimali del monitoraggio; trattandosi di una gravidanza monocoriale si rinvia alle medesime modalità indicate per la gravidanza gemellare monocoriale biamniotica.

Alcuni autori consigliano un monitoraggio fetale intensivo a partire da un'epoca gestazionale compatibile con la sopravvivenza fetale (da 24-28 settimane, a seconda degli autori) con controlli cardiocografici ed ecografie seriate al fine di escludere la presenza di alterazioni CTG o altre alterazioni della velocimetria Doppler (Evidenza II-b. **Livello di raccomandazione C**).

Non vi è inoltre chiara evidenza se il monitoraggio intensivo debba avvenire in regime ospedaliero o come procedura ambulatoriale, ma la scelta deve essere probabilmente personalizzata sulla base delle risorse del Centro e delle caratteristiche delle pazienti (Evidenza III. **Livello di raccomandazione C**).

E' opinione comune che la gestione delle gravidanze monoamniotiche sia affidata a Centri di riferimento, possibilmente con esperienza specifica nella gestione delle gravidanze gemellari (Evidenza IV. **Livello di raccomandazione C**).

## 8. Complicanze della gravidanza gemellare monocoriale

### 8.1 La sindrome da trasfusione fetto-fetale (TTTS)

La TTTS ha una prevalenza del 10%, ed ha una patogenesi connessa alla presenza delle anastomosi placentari.

La diagnosi di TTTS si fonda sull'evidenza della sequenza poli-dramnios-oligoidramnios, intesa come presenza in un gemello di una tasca massima  $\geq 8$  cm prima delle 20 settimane e  $\geq 10$  cm dopo le 20 settimane, e nell'altro gemello di una tasca massima  $< 2$  cm a qualsiasi settimana di gestazione (Evidenza IV. **Livello di raccomandazione C**).

La valutazione della severità della TTTS segue i criteri della stadiazione di Quintero (Evidenza IV. **Livello di raccomandazione B**).

In caso di sospetto di una TTTS è opportuno inviare la gravida ai Centri di riferimento per un approfondimento diagnostico e l'eventuale trattamento.

Quest'ultimo prevede, dalle 16 alle 26 settimane di gestazione, la laser coagulazione endoscopica delle anastomosi placentari (Evidenza I-b. **Livello di raccomandazione A**) da effettuarsi in Centri dedicati (Consensus).

Attualmente la sopravvivenza complessiva perinatale dopo laser è del 50-70% con due gemelli vivi nel 35-73% e un solo gemello nel 16-38% dei casi.

Il laser selettivo delle anastomosi può ridurre il tasso di mortalità in utero dopo procedura (Evidenza II-a. **Livello di raccomandazione B**).

La coagulazione del territorio placentare compreso tra le varie anastomosi coagulate, riduce il rischio di complicanze dopo procedura, quali la recidiva e la sequenza anemia policitemia (TAPS) (Evidenza I-a. **Livello di raccomandazione A**).

Il monitoraggio dopo laser è finalizzato alla valutazione delle complicanze dopo procedura: non ci sono trial randomizzati a riguardo, ma il consensus prevede almeno un'ecografia ogni settimana, con valutazione del Doppler in arteria ombelicale e in arteria cerebrale media in entrambi i gemelli (Consensus).

Le complicanze post-laser possono insorgere per la presenza di anastomosi placentari residue non coagulate, con la comparsa a distanza >1 settimana dal laser di: 1) recidiva della TTTS, con i criteri diagnostici già indicati; 2) sequenza anemia-policitemia (TAPS), definita in epoca prenatale dal riscontro di velocità di picco sistolico in arteria cerebrale media >1,5 MoM in un gemello e <0,8 MoM nell'altro.

La possibilità di rottura del setto interamniotico determina una monoamnioticità iatrogena.

Qualora la recidiva di TTTS insorga in epoca gestazionale <26 settimane, le indicazioni al trattamento restano identiche a quanto già esposto.

Il trattamento della TAPS non è standardizzato: l'impiego del laser <26 settimane per la coagulazione delle anastomosi residue potrebbe migliorare la sopravvivenza rispetto alla condotta di attesa (Evidenza III. **Livello di raccomandazione C**).

Nel caso di insorgenza di TTTS dopo le 26 settimane, esistono in letteratura piccole serie in cui il laser è stato eseguito, ma non ci sono studi randomizzati che comparino il trattamento con amniodrenaggio o con l'espletamento del parto: pertanto al momento il consensus prevede il trattamento con amniodrenaggio e la nascita in caso di deterioramento delle condizioni materno-fetali (Consensus).

Non ci sono studi randomizzati sull'epoca gestazionale ottimale per il parto di gemelli trattati con laser.

Il consensus prevede la nascita mediante taglio cesareo intorno alle 35-36 settimane, in Centri provvisti di terapia intensiva neonatale, per le possibili complicanze perinatali riportate.

## 8.2 **La restrizione selettiva della crescita**

Numerosi studi presenti in letteratura, e la maggior parte delle Linee Guida di Società scientifiche di altri Paesi sono preesistenti al riconoscimento e alla categorizzazione della restrizione selettiva della crescita come complicanza peculiare della gravidanza gemellare monocoriale.

Studi recenti dimostrano una relazione tra una significativa differenza di peso alla nascita tra i due gemelli e l'outcome neonatale avverso.

Questo dato, unito alla frequenza della condizione, che coinvolge il 10% circa delle gravidanze monocoriali, sottolinea l'importanza delle raccomandazioni di comportamento clinico che, in mancanza di studi prospettici, al momento attuale sono basate su pochi studi spesso retrospettivi e su consensus di esperti.

### a) **Criteri di diagnosi**

Non esiste un consenso unanime sull'appropriata definizione di restrizione della crescita, che consentirebbe una più razionale gestione della gravidanza e dei tempi del parto.

Nella pratica clinica, le definizioni più utilizzate si riferiscono al peso stimato  $\leq$  al 10° percentile in un gemello, alla differenza di peso tra i due gemelli  $\geq 25\%$ , o alla differenza tra le due circonferenze addominali maggiore del 10%, in assenza di altre complicanze come la sindrome da trasfusione fetto-fetale (Evidenza III. **Livello di raccomandazione B**).

Si ritiene vantaggioso che la deviazione dal normale pattern di crescita sia considerata tale dopo due rilievi successivi, a distanza di 1 o (meglio) 2 settimane (Evidenza IV. **Livello di raccomandazione C**).

### b) **Predizione del rischio**

La restrizione selettiva della crescita ad insorgenza precoce ( $\leq 20^a$  settimana) si è dimostrata essere, in studi prospettici e retrospettivi, una condizione a rischio aumentato di morte in utero/esito neurologico sfavorevole per ambedue i gemelli.

Alcuni studi riportano il ruolo potenziale delle informazioni desunte dall'ecografia del primo trimestre.

A 11-14 settimane, una discordanza significativa di CRL  $> 11\%$ , o  $> 12$  mm, potrebbe rappresentare un marcatore precoce di restrizione selettiva della crescita utile ad ottimizzare e indivi-

dualizzare la successiva sorveglianza ecografica (Evidenza III. **Livello di raccomandazione C**).

c) **Sorveglianza ecografica**

Le Linee Guida presenti in letteratura raccomandano una sorveglianza più stretta e individualizzata in presenza di restrizione selettiva della crescita, o di discordanza significativa di peso tra i due gemelli (Evidenza II-b. **Livello di raccomandazione C**). Il rilievo di restrizione selettiva della crescita dovrebbe comportare una sorveglianza delle condizioni del gemello IUGR mediante velocimetria Doppler in arteria ombelicale (Evidenza II-b. **Livello di raccomandazione A**).

La stratificazione del rischio in base alla velocimetria Doppler (Tipo I, diastole presente; Tipo II, diastole assente/reverse; Tipo III, intermittente) proposta in letteratura necessita di validazione su ampi studi prospettici.

La gravidanza gemellare monocoriale complicata da restrizione selettiva della crescita dovrebbe essere monitorata in un Centro esperto, per una sorveglianza ecografica altamente individualizzata basata su parametri funzionali multipli (come nei feti IUGR singoli), e per gestire l'eventuale deterioramento (Evidenza II-b. **Livello di raccomandazione C**).

Il rilievo di restrizione selettiva della crescita nella gravidanza gemellare monocoriale è un'indicazione alla sorveglianza ecografica ravvicinata e individualizzata. E' indicato che queste gravidanze siano inviate ad un Centro di riferimento per la gestione appropriata della condizione. Questa può deteriorarsi e richiedere un trattamento attivo (come il clampaggio del cordone ombelicale del gemello con severa restrizione della crescita) o un parto prematuro di ambedue i gemelli (Evidenza II-b. **Livello di raccomandazione A**).

## 9. Il monitoraggio del rischio di parto pretermine

Il rischio di prematurità e di conseguenza il tasso di mortalità neonatale nei gemelli è superiore rispetto ai singoli. Il tasso di parto pretermine dei gemelli prima delle 37, 34 e 32 settimane risulta essere rispettivamente del 41%, 13% e 7% (Evidenza II-a. **Livello di raccomandazione A**).

Il meccanismo del parto pretermine in queste gravidanze spesso differisce da quello responsabile della nascita pretermine di un feto singolo; pertanto strategie preventive utilizzate nelle gravidanze singole con successo spesso non sono utilizzabili per i gemelli. Il fattore che sembrerebbe giocare il ruolo principale nell'eziologia del parto pretermine spontaneo nella gemellarità è la sovradistensione uterina.



### 9.1 **Identificazione delle gravidanze a rischio di parto pretermine: ruolo della cervicometria e della fibronectina**

La misurazione della cervice uterina a 20-24 settimane e il test alla fibronectina (fFN) rappresentano i due test di screening maggiormente studiati.

Tali esami sono stati impiegati anche nelle gravidanze gemellari con la dimostrazione che la cervicometria alterata rappresenta l'unico fattore predittivo significativo di parto pretermine in gravidie gemellari asintomatiche.

### 9.2 **La cervicometria**

Il razionale dell'utilizzo della cervicometria si basa sul meccanismo del rimodellamento cervicale che rappresenta un momento fondamentale del travaglio.

La misurazione della lunghezza cervicale (LC) tra le 20 e le 24 settimane nelle gravidanze gemellari asintomatiche rappresenta una valida strategia per il riconoscimento del rischio di parto pretermine spontaneo.

Nei gemelli, la LC media al momento dell'ecografia del II trimestre è sovrapponibile a quella dei singoli (36 mm), ma, una buona percentuale di gravidanze gemellari presenta già a quest'epoca una LC <25 mm (12,9%) o addirittura <15 mm (4,5%).

Il cut-off di cervice corta, ovvero di alto rischio di parto pretermine spontaneo, nelle gravidanze gemellari è di 25 mm (Evidenza II-a. **Livello di raccomandazione A**).

Una cervice lunga (ovvero >35 mm) risulta protettiva poiché si associa a parto a termine nel 65% dei casi e a parto prima delle 28 settimane nel 2% dei casi.

Pochi studi sono stati invece effettuati sul monitoraggio della LC durante la gestazione e nessuno specificatamente sulla misurazione nel primo trimestre nei gemelli.

Semberebbe che una riduzione della LC  $\geq 25\%$  ad una rivalutazione a 3-5 settimane dalla precedente determini un incremento di 7 volte del rischio di parto a epoche inferiori a 32 settimane.

La presenza di funneling valutata in sette studi non rappresenta invece un dato significativo né per i casi asintomatici né sintomatici.

L'identificazione di una gravidanza gemellare ad alto rischio di parto pretermine, tra le 20 e le 24 settimane, in assenza, a tutt'oggi, di strategie preventive di efficacia validata, permette comunque un monitoraggio intensivo e l'eventuale profilassi corticosteroidea.

Sono auspicabili studi randomizzati sull'efficacia del progesterone micronizzato vaginale, del pessario e del cerchiaggio cervicale nelle gravidanze gemellari con cervice corta.

### 9.3 Test della fibronectina fetale (fFN)

Il test alla fibronectina fetale effettuato nel secondo trimestre, in gravidanze gemellari asintomatiche, ha una scarsa accuratezza predittiva (Fox 2009). Se positiva infatti si associa ad un rischio di parto prima delle 34 settimane del 42% e prima delle 32 nel 34%. Presenta invece un elevato valore predittivo negativo nelle pazienti sintomatiche.

### Bibliografia

- Agarwal K, Alfirevic Z. Pregnancy loss after chorionic villus sampling and genetic amniocentesis in twin pregnancies: a systematic review. *Ultrasound Obstet Gynecol* 2012; 40: 128-34.
- Amaru RC, Bush MC, Berkowitz RL, Lapinski RH, Gaddipati S. Is discordant growth in twins an independent risk factor for adverse neonatal outcome? *Obstet Gynecol* 2004; 103: 71-6.
- American College of Obstetricians and Gynecologists Multifetal gestations: twin, triplet, and high order multifetal pregnancies. Practice bulletin No. 144. *Obstet Gynecol* 2014; 123: 1118-32.
- Akkermans J, Peeters SH, Middeldorp JM, Klumper FJ, Lopriore E, Ryan G, Oepkes D. A world-wide survey on laser surgery for twin-twin transfusion syndrome. *Ultrasound Obstet Gynecol* 2015; 45: 168-74.
- Akkermans J, Peeters SH, Klumper FJ, Middeldorp JM, Lopriore E, Oepkoes D. Is the sequential laser technique for twin-to-twin transfusion syndrome truly superior to the standard selective technique? A meta-analysis. *Fetal Diagn Ther* 2014; 16. doi:10.1159/000365212.
- Bajoria R. Abundant vascular anastomoses in monoamniotic versus diamniotic monochorionic placentas. *Am J Obstet Gynecol* 1998; 179: 788-93.
- Baldwin V. The pathology of monochorionic monozygosity. In: Baldwin V, editor. *Pathology of multiple pregnancy*. New York (NY): Springer; 1994; 199-214.
- Barrett JF, Hannah ME, Hutton EK, Willan AR, Allen AC, Armson BA, Gafni A, Joseph KS, Mason D, Ohlsson A, Ross S, Sanchez JJ, Asztalos EV; Twin Birth Study Collaborative Group. A randomized trial of planned cesarean or vaginal delivery for twin pregnancy.
- Baud D, Windrim R, Keunen J, Kelly EN, Shah P, van Mieghem T, Seaward PG, Ryan G. 2013 Fetoscopic laser therapy for twin-twin transfusion syndrome before 17 and after 26 weeks' gestation. *Am J Obstet Gynecol* 2013; 208: 197e1-7.
- Baxi LV, Walsh CA. Monoamniotic twins in contemporary practice: a single-center study of perinatal outcomes. *J Matern Fetal Neonatal Med* 2010; 23: 506-10.
- Beasley E, Megerian G, Gerson A, Roberts NS. Monoamniotic twins: case series and proposal for antenatal management. *Obstet Gynecol* 1999; 93: 130.
- Bevilacqua E, Gil MM, Nicolaidis KH; Ordoñez E, Cirigliano V, Dierickx H, Willems PJ, Jani JC. Performance of screening for aneuploidies by cell-free

- DNA analysis of maternal blood in twin pregnancies. *Ultrasound Obstet Gynecol* 2015; 45: 61-66.
- Blumenfeld YJ, Momirova V, Rouse DJ, Caritis SN, Sciscione A, Peaceman AM, Reddy UM, Varner MW, Malone FD, Iams JD, Mercer BM, Thorp JM Jr, Sorokin Y, Carpenter MW, Lo J, Ramin SM, Harper M. Accuracy of sonographic chorionicity classification in twin gestations. *J Ultrasound Med* 2014; 33: 2187-92.
  - Bora SA, Papageorghiou AT, Bottomley C, Kirk E, Bourne T. Reliability of transvaginal ultrasonography at 7-9 weeks' gestation in the determination of chorionicity and amnionity in twin pregnancies. *Ultrasound Obstet Gynecol* 2008; 32: 618-21.
  - Boyle B, McConkey R, Garne E, Loane M, Addor MC, Bakker MK, Boyd PA, Gatt M, Greenlees R, Haeusler M, Klungsøyr K, Latos-Bielenska A, Lelong N, McDonnell R, Métneki J, Mullaney C, Nelen V, O'Mahony M, Pierini A, Rankin J, Rissmann A, Tucker D, Wellesley D, Dolk H. Trends in the prevalence, risk and pregnancy outcome of multiple births with congenital anomaly: a registry-based study in 14 European countries 1984-2007. *BJOG* 2013; 120: 707-16.
  - Brambati B, Tului L, Guercilena S, Alberti E. Outcome of first-trimester chorionic villus sampling for genetic investigation in multiple pregnancy. *Ultrasound Obstet Gynecol* 2001; 17: 209-16.
  - Branum AM, Schoendorf KC. The effect of birth weight discordance on twin neonatal mortality. *Obstet Gynecol* 2003; 101: 570-4.
  - Burgess JL, Unal ER, Nietert PJ, Newman RB. Risk of late-preterm stillbirth and neonatal morbidity for monochorionic and dichorionic twins. *Am J Obstet Gynecol* 2014; 210: 578.e1-9.
  - Cheng PJ, Shaw SW, Shih JC, Soong YK. Monozygotic twins discordant for monosomy 21 detected by first-trimester nuchal translucency screening. *Obstet Gynecol* 2006; 107: 538-41.
  - Collins J. Global epidemiology of multiple birth. *Reprod Biomed Online* 2007; 15 (Suppl. 3): 45-52.
  - Conde-Agudelo A, Romero R. Cervicovaginal fetal fibronectin for the prediction of spontaneous preterm birth in multiple pregnancies: a systematic review and meta-analysis. *J Matern Fetal Neonatal Med* 2010; 23: 1365-76.
  - Conde-Agudelo A, Romero R, Hassan SS, Yeo L. Am Transvaginal sonographic cervical length for the prediction of spontaneous preterm birth in twin pregnancies: a systematic review and meta-analysis. *J Obstet Gynecol* 2010; 203: 128.e1-12.
  - Corbett SL, Shmorgun D. Yolk sac number does not predict reliably amnionity in monochorionic twin pregnancies: a case of monochorionic monoamniotic twin pregnancy with two distinct yolk sac on early first-trimester ultrasound. *Ultrasound Obstet Gynecol* 2012; 39: 607-8.
  - D'Alton ME, Newton ER, Cetrulo CL. Intrauterine fetal demise in multiple gestation *Acta Genet Med Gemellol* 1984; 33: 43-49.
  - Danon D, Sekar R, Hack KE, Fisk NM. Increased stillbirth in uncomplicated monochorionic twin pregnancies: a systematic review and meta-analysis. *Obstet Gynecol* 2013; 121: 1318-26.
  - D'Antonio F, Khalil A, Dias T, Thilaganathan B. Weight discordance and perinatal mortality in twins: analysis of the Southwest Thames Obstetric Research

Collaborative (STORK) multiple pregnancy cohort. *Ultrasound Obstet Gynecol* 2013; 41: 643-648.

- DeFalco LM, Sciscione AC, Megerian G et al. Inpatient versus outpatient management of monoamniotic twins and outcomes. *Am J Perinatol* 2006; 23: 205-211.
- Dias T, Arcangeli T, Bhide A, Napolitano R, Mahsud-Dornan S, Thilaganathan B. First-trimester ultrasound determination of chorionicity in twin pregnancy. *Ultrasound Obstet Gynecol* 2011; 38: 530-2.
- Dias T, Ladd S, Mahsud-Dornan S, Bhide A, Papageorghiou AT, Thilaganathan B. Systematic labeling of twin pregnancies on ultrasound. *Ultrasound Obstet Gynecol* 2011 Aug; 38: 130-3.
- Duncan KR. Twin-to-twin transfusion: update on management options and outcomes. *Curr Opin Obstet Gynecol* 2005; 17: 618-22.
- Edlow AG, Reiss R, Benson CB, Gerrol P, Wilkins-Haug L. Monochorionic diamniotic twin gestations discordant for markedly enlarged nuchal translucency. *Prenat Diagn* 2001; 31: 299-306.
- Essaoui M, Nizon M, Beaujard MP, Carrier A, Tantau J, de Blois MC, Fontaine S, Michot C, Amiel J, Bernard JP, Attié-Bitach T, Vekemans M, Turleau C, Ville Y, Malan V. Monozygotic twins discordant for 18q21.2qter deletion detected by array CGH in amniotic fluid. *Eur J Med Genet* 2013; 56: 502-5.
- Fell DB, Joseph K. Temporal trends in the frequency of twins and higher-order multiple births in Canada and the United States. *BMC Pregnancy Childbirth* 2012; 27:12-103.
- Ferraretti AP, Goossens V, Kupka M, Bhattacharya S, de Mouzon J, Castilla JA, Erb K, Korsak V, Nyboe Andersen A; The European IVF-monitoring (EIM) Consortium, for The European Society of Human Reproduction and Embryology (ESHRE). Assisted reproductive technology in Europe, 2009: results generated from European registers by ESHRE. *Human Reproduction* 2013; 28: 2318-2331.
- Fox NS, Saltzman DH, Schwartz R, Roman AS, Klauser CK, Rebarber A. Second-trimester estimated fetal weight and discordance in twin pregnancies: association with fetal growth restriction. *J Ultrasound Med* 2011; 30: 1095-101.
- Fox NS, Saltzman DH, Klauser CK. Prediction of spontaneous preterm birth in asymptomatic twin pregnancies with the use of combined fetal fibronectin and cervical length. *Am J Obstet Gynecol* 2009; 201: 313e1-5.
- Fusi L, Gordon H. Twin pregnancy complicated by single intrauterine death. Problems and outcomes with conservative management. *Br J Obstet Gynaecol* 1990; 97: 511-516.
- Fusi L, McParland P, Fisk N, Nicolini U, Wigglesworth J. Acute twin-twin transfusion: a possible mechanism for brain-damaged survivors after intrauterine death of a monochorionic twin. *Obstet Gynecol* 1991; 78: 517-20.
- Gagnon A, Audibert F. Prenatal screening and diagnosis of aneuploidy in multiple pregnancies. *Best Pract Res Clin Obstet Gynaecol* 2014; 28: 285-94.
- Gentilin B, Gueneri S, Bianchi V, Natacci F, Colombo A, Fogliani R, Fortuna R, Coviello DA, Curcio C, Lalatta F. Discordant prenatal phenotype and karyotype of monozygotic twins characterized by the unequal distribution of two cell lines investigated by different methods: a review. *Twin Res Hum Genet* 2008; 11: 352-6.

- Giles W, Bisits A, O'Callaghan S, Gill A; DAMP Study Group. The Doppler assessment in multiple pregnancy randomised controlled trial of ultrasound biometry versus umbilical artery Doppler ultrasound and biometry in twin pregnancy. *BJOG* 2003; 110: 593-7.
- Gratacos E, Lewi L, Munoz B, Acosta-Rojas R, Hernandez-Andrade E, Martinez JM, Carreras E, Deprest J. A classification system for selective intrauterine growth restriction in monochorionic pregnancies according to umbilical artery Doppler flow in the smaller twin. *Ultrasound Obstet Gynecol* 2007; 30: 28-34.
- Hack KE, Derks JB, Elias SG, van Mameren FA, Koopman-Esseboom C, Mol BW, Lopriore E, Schaap AH, Arabin B, Duvekot JJ, Go AT, Wieselmann E, Eggink AJ, Willekes C, Vandenbussche FP, Visser GH. Perinatal mortality and mode of delivery in monochorionic diamniotic twin pregnancies  $\geq$ 32 weeks of gestation: a multicentre retrospective cohort study. *BJOG* 2011; 118: 1090-7.
- Hamilton EF, Platt RW, Morin L, Usher R, Kramer M. How small is too small in a twin pregnancy? *Am J Obstet Gynecol* 1998; 179: 682-5.
- Hanprasertpong T, Kor-anantakul O, Prasartwanakit V, Leetanaporn R, Suntharasaj T, Suwanrath C. Outcome of second trimester amniocentesis in twin pregnancies at Songklanagarind Hospital. *J Med Assoc Thai* 2008; 91: 1639-43.
- Hartley RS, Hitti J, Emanuel I. Size-discordant twin pairs have higher perinatal mortality rates than nondiscordant pairs. *Am J Obstet Gynecol* 2002; 187: 1173-8.
- Heyborne KD, Porreco RP, Garite TJ et al. Improved perinatal survival of monoamniotic twins with intensive inpatient monitoring. *Am J Obstet Gynecol* 2005; 192: 96-101.
- Hillman SC, Morris RK, Kilby MD. Co-twin prognosis after single fetal death: a systematic review and meta-analysis. *Obstet Gynecol* 2011; 118: 928-40.
- Hoffmann C, Weisz B, Yinon Y, Hogen L, Gindes L, Shrim A, Sivan E, Schiff E, Lipitz S. Diffusion MRI findings in monochorionic twin pregnancies after intrauterine fetal death. *AJNR Am J Neuroradiol* 2013; 34: 212-6.
- Hoffmann E, Oldenburg A, Rode L, Tabor A, Rasmussen S, Skibsted L. Twin births: cesarean section or vaginal delivery? *Acta Obstet Gynecol Scand* 2012; 91: 463-9.
- Ishii K, Murakoshi T, Takahashi Y, Shinno T, Matsushita M, Naruse H, Torii Y, Sumie M, Nakata M. Perinatal outcome of mono chorionic twins with selective intrauterine growth restriction and different types of umbilical artery Doppler under expectant management. *Fetal Diagn Ther* 2009; 26: 157-161.
- Jelin AC, Norton ME, Bartha AI, Fick AL, Glenn OA. Intracranial magnetic resonance imaging findings in the surviving fetus after spontaneous monochorionic cotwin demise. *Am J Obstet Gynecol* 2008; 199: 398.e1-5.
- Kagan KO, Wright D, Valencia C, Maiz N, Nicolaides KH. Screening for trisomies 21, 18 and 13 by maternal age, fetal nuchal translucency, fetal heart rate, free beta-hCG and pregnancy-associated plasma protein-A. *Hum Reprod* 2008; 23: 1968-75.
- Khalil MI, Alzahrani MH, Ullah A. The use of cervical length and change in cervical length for prediction of spontaneous preterm birth in asymptomatic twin pregnancies. *Eur J Obstet Gynecol Reprod Biol* 2013; 169: 193-6.
- Lanna MM, Rustico MA, Dell'Avanzo M, Schena V, Faiola S, Consonni D, Righini A, Scelsa B, Ferrazzi E. Bipolar cord coagulation for selective feticide

in complicated monochorionic twin pregnancies: 118 consecutive cases at a single center. *Ultrasound Obstet Gynecol* 2012; 39: 407-413.

- Lee YM, Wylie BJ, Simpson LL, D'Alton ME. Twin chorionicity and the risk of stillbirth. *Obstet Gynecol* 2008; 11: 301-8.
- Lewi L. Cord entanglement in monoamniotic twins: does it really matter? *Ultrasound Obstet Gynecol* 2010; 35: 139-41.
- Lewi L, Blickstein I, Van Schoubroeck D, Gloning KP, Casteels M, Brandenburg H, Fryns JP, Deprest J. Diagnosis and management of heterokaryotypic monochorionic twins. *Am J Med Genet A* 2006; 140: 272-5.
- Lewi L, Jani J, Blickstein I, Huber A, Gucciardo L, Van Mieghem T, Donè E, Boes AS, Hecher K, Gratacos E, Lewi P, Deprest J. The outcome of monochorionic diamniotic twin gestations in the era of invasive fetal therapy: a prospective cohort study. *Am J Obstet Gynecol* 2008; 199: 514-518.
- Lifshitz SJ, Razavi A, Bibbo C. Routine cervical length and fetal fibronectin screening in asymptomatic twin pregnancies: is there clinical benefit? *J Matern Fetal Neonatal Med* 2014; 27: 566-70.
- Lumme RH, Saarikoski SV. Monoamniotic twin pregnancy. *Acta Genet Med Gemellol (Roma)* 1986; 35: 99-105.
- Madsen HN, Ball S, Wright D, Tørring N, Petersen OB, Nicolaidis KH, Spencer K. A reassessment of biochemical marker distributions in trisomy 21-affected and unaffected twin pregnancies in the first trimester. *Ultrasound Obstet Gynecol* 2011; 37: 38-47.
- Martins WP, Nastro CO, Barra DA, Navarro PA, Mauad Filho F, Ferriani RA. Fetal volume and crown-rump length from 7 to 10 weeks of gestational age in singletons and twins. *Eur J Obstet Gynecol Reprod Biol* 2009; 145: 32-5.
- Markydimas G, Sotiriadis A. Prediction of preterm birth in twins. *Best Practice & Research Clinical Obstetrics and Gynaecology* 2014; 28: 265-272.
- Memmo A, Dias T, Mahsud-Dornan S, Papageorgiou AT, Bhide A, Thilaganathan B. Prediction of selective fetal growth restriction and twin-to-twin transfusion syndrome in monochorionic twins. *BJOG* 2012; 119: 417-421.
- Millaire M, Bujold E, Morency AM, Gauthier RJ. Mid-trimester genetic amniocentesis in twin pregnancy and the risk of fetal loss. *J Obstet Gynaecol Can* 2006; 28: 512-8.
- Miller J, Chauhan SP, Abuhamad AZ. Discordant twins: diagnosis, evaluation and management. *Am J Obstet Gynecol* 2012; 206: 10-20.
- Moise KJ, Johnson A. There is NO diagnosis of twins. *Am J Obstet Gynecol* 2010; 203: 1-2.
- Monni G, Illescas T, Iuculano A, Floris M, Mulas F, Laurence B McCoullough, FrnK A, Shari E. Gelber. Single center experience in selective feticide in high-order multiple pregnancy: clinical and ethical issues. *J Perinatal Med* 2015.
- Monni G, Ibba RM, Lai R, Cau G, Mura S, Olla G, Rosatelli C, Cao A. Early transabdominal chorionic villus sampling in couples at high genetic risk. *Am J Obstet Gynecol* 1993; 168: 170-3.
- Morikawa M, Yamada T, Yamada T, Sato S, Cho K, Minakami H. Prospective risk of stillbirth: monochorionic diamniotic twins vs. dichorionic twins. *J Perinat Med* 2012; 40: 245-9.

- Morin L, Lim K. Ultrasound in twin pregnancies. *J Obstet Gynaecol Can* 2011; 33: 643-56.
- NICE. The management of twin and triplet pregnancies in the antenatal period. London: National Institute for Health and Care Excellence 2011.
- Nicolini U, Monni G. Intestinal obstruction in babies exposed in utero to methylene blue. *Lancet* 1990; 336: 1258-9.
- Nicolini U, Pisoni MP, Cela E, Roberts A. Fetal blood sampling immediately before and within 24 hours of death in monochorionic twin pregnancies complicated by single intrauterine death. *Am J Obstet Gynecol* 1998; 179: 800-3.
- Nicolini U, Poblete A. Single intrauterine death in monochorionic twin pregnancies. *Ultrasound Obstet Gynecol* 1999; 14: 297-301.
- Okamura K, Murotsuki J, Tanigawara S, Uehara S, Yajima A. Funipuncture for evaluation of hematologic and coagulation indices in the surviving twin following co-twin's death. *Obstet Gynecol* 1994; 83: 975-8.
- Oldenburg A, Rode L, Bødker B, Ersbak V, Holmskov A, Jørgensen FS, Larsen H, Larsen T, Laursen L, Mogensen H, Petersen OB, Rasmussen S, Skibsted L, Sperling L, Stornes I, Zingenberg H, Tabor A. Influence of chorionicity on perinatal outcome in a large cohort of Danish twin pregnancies. *Ultrasound Obstet Gynecol* 2012; 39: 69-74.
- Overton TG, Denbow ML, Duncan KR, Fisk NM. First trimester cord entanglement in monoamniotic twins". *Ultrasound Obstet Gynecol* 1999; 13: 140-142.
- Pasquini L, Wimalasundera RC, Fichera A, Barigye O, Chappell L, Fisk NM. High perinatal survival in monoamniotic twins managed by prophylactic sulindac, intensive ultrasound surveillance, and Cesarean delivery at 32 weeks' gestation. *Ultrasound Obstet Gynecol* 2006; 28: 681-687.
- Prats P, Rodríguez I, Comas C, Puerto B. Systematic review of screening for trisomy 21 in twin pregnancies in first trimester combining nuchal translucency and biochemical markers: a meta-analysis. *Prenat Diagn* 2014; 34: 1077-83.
- Pruetz JD, Sklansky M, Detterich J, Korst LM; Llanes A, Chmait RH. Twin-twin transfusion syndrome treated with laser surgery: postnatal prevalence of congenital heart disease in surviving recipient and donors. *Prenat Diagn* 2011; 31: 973-7.
- Quintero RA, Morales WJ, Allen MH, Bornick PW, Johnson PK, Kruger M. Staging of twin to twin transfusion syndrome. *J Perinatol* 1999; 19: 550-555.
- Righini A, Salmons S, Bianchini E, Zirpoli S, Moschetta M, Kustermann A, Nicolini U, Triulzi F. Prenatal magnetic resonance imaging evaluation of ischemic brain lesions in the survivors of monochorionic twin pregnancies: report of 3 cases. *J Comput Assist Tomogr* 2004; 28: 87-92.
- Righini A, Kustermann A, Parazzini C, Fogliani R, Ceriani F, Triulzi F. Diffusion-weighted magnetic resonance imaging of acute hypoxic-ischemic cerebral lesions in the survivor of a monochorionic twin pregnancy: case report. *Ultrasound Obstet Gynecol* 2007; 29: 453-6.
- Roberts D, Gates S, Kilby M, Neilson JP. Interventions for twin-twin transfusion syndrome: a Cochrane review. *Ultrasound Obstet Gynecol* 2008; 31: 701-11.
- Rodis JF, McIlveen PF, Egan JF, Borgida AF, Turner GW, Campbell WA. Monoamniotic twins: Improved perinatal survival with accurate prenatal diagnosis and antenatal fetal surveillance. *Am J Obstet Gynecol* 1997; 177: 1046-1049.

- Romero R, Duffy TP, Berkowitz RL, Chang E, Hobbins JC. Prolongation of a preterm pregnancy complicated by death of a single twin in utero and disseminated intravascular coagulation. Effects of treatment with heparin. *N Engl J Med* 1984; 22 (310): 772-4.
- Rossi AC, D'Addario V. Neonatal outcomes of assisted and naturally conceived twins: systematic review and meta-analysis. *J Perinat Med* 2011; 39: 489-93.
- Rossi AC, Prefumo F. Impact of cord entanglement on perinatal outcome of monoamniotic twins: a systematic review of the literature. *Ultrasound Obstet Gynecol* 2013; 41: 131-5.
- Royal College of Obstetricians and Gynaecologist guideline n° 51 2008. Management of monochorionic twin pregnancy.
- Royal Australian College, 2011.
- Royal College of physicians of Ireland, 2012.
- Rustico MA, Lanna MM, Faiola S, Schena V, Dell'Avanzo M, Mantegazza V, Parazzini C, Lista G, Scelsa B, Consonni D, Ferrazzi E. Fetal and maternal complications after selective fetoscopic laser surgery for twin to twin transfusion syndrome: a single center experience. *Fetal Diagn Ther* 2012; 31: 170-178.
- Saura L, Munoz ME, Castanon M, Eixarch E, Corradini M, Aguilar C, Ma Ribò J. Intestinal complications after antenatal fetoscopic laser ablation in twin-to-twin transfusion syndrome. *J Pediatr Surg* 2010; 45: E5-8.
- Sebire NJ, Souka A, Skentou H, Geerts L, Nicolaides KH. First trimester diagnosis of monoamniotic twin pregnancies. *Ultrasound Obstet Gynecol* 2000; 16: 223-5.
- Sebire NJ, Snijders RJ, Hughes K, Sepulveda W, Nicolaides KH. Screening for trisomy 21 in twin pregnancies by maternal age and fetal nuchal translucency thickness at 10-14 weeks of gestation. *Br J Obstet Gynaecol* 1996; 103: 999-1003.
- Senat MV, Loizeau S, Couderc S, Bernard JP, Ville Y. The value of middle cerebral artery peak systolic velocity in the diagnosis of fetal anemia after intrauterine death of one monochorionic twin. *Am J Obstet Gynecol* 2003; 189: 1320-4.
- Senat MV, Deprest J, Boulvain M, Paupe A, Winer N, Ville Y. Endoscopic laser surgery versus serial amnioreduction for severe twin-to-twin transfusion syndrome. *N Engl J Med* 2004; 351: 136-44.
- SFMF, Simpson LL. Twin-twin transfusion syndrome. *Am J Obstet Gynecol* 2013; 208: 3-18.
- Simpson LL. Ultrasound in twins: dichorionic and monochorionic. *Semin Perinatol* 2013; 37: 348-58.
- Simonazzi G, Segata M, Ghi T, Sandri F, Ancora G, Bernardi B, Tani G, Rizzo N, Santini D, Bonasoni P, Pilu G. Accurate neurosonographic prediction of brain injury in the surviving fetus after the death of a monochorionic cotwin. *Ultrasound Obstet Gynecol* 2006; 27: 517-21.
- Singer E, Pilpel S, Bsat F. Accuracy of fetal fibronectin to predict preterm birth in twin gestations with symptoms of labor. *Obstet Gynecol* 2007; 109: 1083-7.
- Slaghekke F, Lopriore E, Lewi L, Middeldorp JM, van Zwet EW, Weingertner AS, Klumper FJ, Dekoninck P, Devlieger R, Kilby MD, Rustico MA, Deprest J, Favre R, Oepkes D. Fetoscopic laser coagulation of the vascular equator versus selective coagulation for twin-to-twin transfusion syndrome: an open-label randomized controlled trial. *Lancet* 2014; S0140-6736: 62419-8.
- Slaghekke F, Kist WJ, Oepkes D, Pasman SA, Middeldorp JM, Klumper FJ, Walther FJ, Vandenbussche FPHA, Lopriore E. Twin Anemia-Polycythemia Se-



- quence: Diagnostic Criteria, Classification, Perinatal Management and Outcome. *Fetal Diagn Ther* 2010; 27: 181-190.
- Slaghekke F, Favre R, Peters SH, Middeldorp JM; Weingertner AS, van Zwet EW, Klumper F, Oepkoes D, Lopriore E. Laser surgery as a management option for twin anemia-polycythemia sequence. *Ultrasound Obstet Gynecol* 2014; 44: 304-10.
  - SOCG. The Society of Obstetricians and Gynaecologists of Canada, 2013.
  - Sripundit K, Wanapirak C, Piyamongkol W, Sirichotiyakul S, Tongsong T. Comparison of outcomes after cordocentesis at mid-pregnancy between singleton and twin pregnancies. *Prenat Diagn* 2011; 31: 1066-9.
  - Struble CA, Syngelaki A, Oliphant A, Song K, Nicolaidis KH. Fetal fraction estimate in twin pregnancies using directed cell-free DNA analysis. *Fetal Diagn Ther* 2014; 35: 199-203.
  - Sueters M, Oepkes D. Diagnosis of twin-to-twin transfusion syndrome, selective fetal growth restriction, twin anaemia-polycythaemia sequence, and twin reversed arterial perfusion sequence. *Best Pract Res Clin Obstet Gynaecol* 2014; 28: 87-91.
  - Thorson HL, Ramaeker DM, Emery SP. Optimal interval for ultrasound surveillance in monochorionic twin gestations. *Obstet Gynecol* 2011; 117: 131-5.
  - Valsky DV, Eixarch E, Martinez-Crespo JM, Acosta ER, Lewi L, Deprest J, Gratacos E. Fetoscopic laser surgery for twin-to-twin transfusion syndrome after 26 weeks of gestation. *Fetal Diagn Ther* 2012; 31: 30-4.
  - Van Mieghem T, De Heus R, Lewi L, Klaritsch P, Kollmann M, Baud D, Vial Y, Shah PS, Ranzini AC, Mason L, Raio L, Lachat R, Barrett J, Khorsand V, Windrim R, Ryan G. Prenatal management of monoamniotic twin pregnancies. *Obstet Gynecol* 2014; 124: 498-506.
  - Vayssière C, Benoist G, Blondel B, Deruelle P, Favre R, Gallot D, Jabert P, Lemery D, Picone O, Pons JC, Puech F, Quarello E, Salomon L, Schmitz T, Senat MV, Sentilhes L, Simon A, Stirneman J, Vendittelli F, Winer N, Ville Y; French College of Gynaecologists and Obstetricians. Twin pregnancies: guidelines for clinical practice from the French College of Gynaecologists and Obstetricians (CNGOF). *Eur J Obstet Gynecol Reprod Biol* 2011; 156: 12-7.
  - Visintin C, Mugglestone MA, James D, Kilby MD; Guideline Development Group. Antenatal care for twin and triplet pregnancies: summary of NICE guidance. *BMJ* 2011; 28 (343): d5714.
  - Whitworth M, Bricker L, Neilson JP, Dowswell T. Ultrasound for fetal assessment in early pregnancy. *Cochrane Database Syst Rev* 2010; 14: CD007058.
  - Young BC, Wylie BJ. Effects of twin gestation on maternal morbidity. *Semin Perinatol* 2012; 36: 162-8.

## ECOGRAFIA IN SALA PARTO

L'impiego dell'ecografia in sala parto non è al momento attuale da ritenersi come una procedura raccomandata. Non esistono infatti degli studi controllati che abbiano dimostrato, in alcun contesto clinico specifico, un miglioramento degli esiti per la madre e per il feto nei casi in cui sia stata utilizzata l'ecografia nel corso dell'assistenza al parto. Tuttavia numerosi studi osservazionali hanno suggerito un potenziale beneficio della metodica nel rilievo di alcune informazioni utili alla gestione del travaglio di parto. Su questa base si è deciso di stabilire le Linee Guida all'impiego dell'ecografia in sala parto nei casi in cui l'operatore opti in modo discrezionale per l'esecuzione dell'ecografia stessa come metodica ausiliaria e non sostitutiva della visita clinica durante l'assistenza al parto.

### 1. Finalità dell'esame ecografico in sala parto (\*)

- 1.1 Accertamento della posizione dell'occipite fetale (°).
- 1.2 Accertamento della stazione della parte presentata (°).
- 1.3 Accertamento della posizione della parte presentata prima dell'esecuzione di un parto operativo vaginale (ventosa o forcipe).

(\*) *In questa sezione si fa riferimento all'esame eseguito nella paziente in travaglio attivo, già ricoverata in sala parto. L'ecografia va esclusivamente intesa come metodica integrativa della visita clinica.*

(°) *Diversi lavori condotti mediante simulatori da parto (manichini o sistemi automatici eco/RM di ricostruzione 3D del canale del parto e della testa fetale al suo interno) o su donne in travaglio hanno dimostrato che la valutazione clinica della posizione dell'occipite fetale è errata nel 20% dei casi e che il tasso di imprecisione sale circa al 50% in caso di occipite posteriore o laterale.*

*Inoltre con metodiche similari è stato dimostrato che la diagnosi mediante esplorazione digitale del livello della parte presentata è imprecisa e poco riproducibile. L'ecografia consente di documentare in modo esatto la posizione dell'occipite fetale nel canale del parto e di rilevare con accuratezza la stazione della testa. I parametri ecografici finora suggeriti hanno mostrato un'alta concordanza intra- ed interosservatore.*

## 2. Indicazioni all'esame ecografico in sala parto (\*)

- 2.1 Sospetto clinico di rallentata/mancata progressione del travaglio di parto nel primo stadio o periodo dilatante (Evidenza III. Livello di raccomandazione C).
- 2.2 Sospetto clinico di rallentata/mancata progressione del travaglio di parto nel secondo stadio o periodo espulsivo (Evidenza III. Livello di raccomandazione C).
- 2.3 Accertamento della posizione fetale e del livello della parte presentata prima dell'esecuzione di un parto operativo vaginale (Evidenza III. **Livello di raccomandazione C**).

(\*) *Importante sottolineare che non esiste alcuna giustificazione all'impiego dell'ecografia in sala parto al di fuori di queste indicazioni se non per finalità di studio e di ricerca. Alcuni autori hanno dimostrato che la valutazione ecografica routinaria della posizione dell'occipite fetale in travaglio a basso rischio non è utile nel predire la modalità di parto e può anzi determinare un aumento del tasso di tagli cesarei senza alcun beneficio clinico per il feto o per la madre.*

## 3. Requisiti tecnologici della strumentazione

- 3.1 L'esame si esegue per via transaddominale e/o transperineale, con ecografo 2D, in tempo reale, dotato di sonda convex, a frequenza medio/bassa; nello spettro di frequenze gestito dalla sonda devono essere presenti frequenze <4 MHz.

## 4. Modalità di esecuzione dell'esame

- 4.1 Accertamento della posizione dell'occipite fetale:
  - 4.1.1 Basata su ecografia transaddominale o sovrapubica con scansione assiale, con descrizione della posizione dell'occipite fetale su un immaginario quadrante di orologio:

- occipite anteriore: visualizzazione del cervelletto, dell'occipite o della regione cervicale della colonna tra le 9:30 e le 2:30;
- occipite posteriore: visualizzazione del naso e delle orbite fetali al di sotto della sinfisi pubica, con occipite tra le 3:30 e le 8:30;
- occipite trasverso: visualizzazione delle strutture della linea mediana, con occipite tra le 2:30 e le 3:30 (sinistro) o tra le 8:30 e le 9:30 (destra).

#### 4.2 Accertamento della stazione della parte presentata.

La valutazione ecografica viene eseguita tramite approccio transperineale. Con questa tecnica, a paziente in posizione di semidecubito, con le gambe flesse a livello delle anche e delle ginocchia, si possono ottenere due piani principali: il sagittale mediano e il trasverso.

Per quanto riguarda il piano sagittale mediano i principali punti di repere sono:

- la sinfisi pubica, visualizzata come una formazione ecogena, oblunga ed irregolare. Per convenzione la sinfisi dovrebbe essere orientata orizzontalmente;
- il cranio fetale, del quale si dovrebbero visualizzare chiaramente i tavolati anteriore e posteriore;
- la "linea infrapubica", ovvero una linea immaginaria che origina dall'estremo caudale della sinfisi pubica e si dirige perpendicolarmente al suo asse maggiore, giungendo alla parte dorsale del canale del parto.

##### 4.2.1 Nel piano sagittale mediano si possono studiare quattro parametri, detti "sagittali":

- angolo di progressione o "Progression Angle" (AoP): angolo compreso fra l'asse longitudinale della sinfisi pubica ed una linea che parte dal bordo inferiore della sinfisi e passa tangenzialmente alla parte più distale della testa fetale;
- distanza di progressione o "Progression Distance" (PrD): minor distanza delineabile fra cranio fetale e linea perpendicolare al bordo inferiore della sinfisi pubica (o linea infrapubica);
- direzione della testa fetale o "Head Direction" (HD): direzione, rispetto alla linea infrapubica, di una linea disegnata perpendicolarmente al diametro maggiore della testa fetale (verso l'alto; orizzontale o verso il basso);
- distanza testa-sinfisi o "Head-Symphysis Distance" (HSD): distanza tra il bordo inferiore della sinfisi pubica e il punto più vicino dello scalpo fetale lungo la linea infrapubica.

- 4.2.2 Ruotando la sonda di 90° in senso antiorario si ottiene un piano trasversale o assiale, sul quale si può valutare:
- angolo della linea mediana o “Midline Angle” (MLA): angolo tra l’asse antero-posteriore del bacino materno e linea mediana della testa fetale.

*Nota: i parametri segnalati possono essere valutati a riposo o sotto spinta materna nel caso di una paziente in fase espulsiva del travaglio di parto.*

*Alcuni studi condotti su pazienti non gravide (mediante TC 2D e 3D) e gravide (mediante RM) hanno consentito di correlare alcuni dei parametri ecografici rilevabili al piano delle spine ischiatiche (livello 0 della valutazione clinica), non visualizzabile mediante l’ecografia. In particolare si è potuto documentare con chiarezza che il piano passante dal margine inferiore della sinfisi pubica (cd linea infrapubica) è circa 3 cm più in alto rispetto al piano delle spine ischiatiche (livello 0) e questo consente di calcolare con esattezza la stazione clinica misurando la distanza tra la parte presentata e la linea infrapubica.*

*Inoltre è stato dimostrato che se la testa fetale si trova a livello del piano delle spine ischiatiche (livello 0), l’angolo di progressione sarà compreso tra i 100° e 120°.*

- 4.3 Accertamento della posizione della parte presentata prima dell’esecuzione di un parto operativo vaginale (ventosa o forcipe).

- 4.3.1 L’ecografia transaddominale o sovrapubica, in associazione alla visita, prima di un parto operativo vaginale si è dimostrata più accurata rispetto alla sola visita nella diagnosi di posizione dell’occipite (Evidenza III. **Livello di raccomandazione C**).

## 5. Refertazione scritta

La refertazione dell’ecografia intrapartum va prevista nel contesto del partogramma in calce alla valutazione clinica. Per ogni singola valutazione ecografica possono essere segnalati i seguenti dati:

- posizione dell’occipite e della colonna vertebrale fetale;
- stazione della parte presentata;
- direzione della testa fetale rispetto alla sinfisi pubica;
- angolo della linea mediana;
- angolo di progressione.

## Bibliografia

- Akmal S, Kametas N, Tsoi E, Hargreaves C, Nicolaidis KH. Comparison of transvaginal digital examination with intrapartum sonography to determine

fetal head position before instrumental delivery. *Ultrasound Obstet Gynecol* 2003 May; 21 (5): 437-40.

- Akmal S, Tsoi E, Howard R, Osei E, Nicolaides KH. Investigation of occiput posterior delivery by intrapartum sonography. *Ultrasound Obstet Gynecol* 2004 Sep; 24 (4): 425-8.
- Barbera AF, Imani F, Becker T, Lezotte DC, Hobbins JC. Anatomic relationship between the pubic symphysis and ischial spines and its clinical significance in the assessment of fetal head engagement and station during labor. *Ultrasound Obstet Gynecol* 2009 Mar; 33 (3): 320-5.
- Barbera AF, Pombar X, Perugino G, Lezotte DC, Hobbins JC. A new method to assess fetal head descent in labor with transperineal ultrasound. *Ultrasound Obstet Gynecol* 2009 Mar; 33 (3): 313-9.
- Blasi I, D'Amico R, Fenu V, Volpe A, Fuchs I, Henrich W, Mazza V. Sonographic assessment of fetal spine and head position during the first and second stages of labor for the diagnosis of persistent occiput posterior position: a pilot study. *Ultrasound Obstet Gynecol* 2010; 35 (2): 210-5.
- Cuerva MJ, Bamberg C, Tobias P, Gil MM, De La Calle M, Barta JL. Use of intrapartum ultrasound in the prediction of complicated operative forceps delivery of fetuses in non-occiput posterior position. *Ultrasound Obstet Gynecol* 2014; 43: 687-692.
- Dietz HP, Lanzarone V. Measuring engagement of the fetal head: validity and reproducibility of a new ultrasound technique. *Ultrasound Obstet Gynecol* 2005 Feb; 25 (2): 165-8.
- Dupuis O, Silveira R, Zentner A, Dittmar A, Gaucherand P, Cucherat M, Redarce T, Rudigoz RC. Birth simulator: reliability of transvaginal assessment of fetal head station as defined by the American College of Obstetricians and Gynecologists classification. *Am J Obstet Gynecol* 2005 Mar; 192 (3): 868-74.
- Dupuis O, Ruimark S, Corinne D, Simone T, André D, René-Charles R. Fetal head position during the second stage of labor: comparison of digital vaginal examination and transabdominal ultrasonographic examination. *Eur J Obstet Gynecol Reprod Biol* 2005 Dec 1; 123 (2): 193-7.
- Eggebø TM, Hassan WA, Salvesen KÅ, Lindtjørn E, Lees CC. Sonographic prediction of vaginal delivery in prolonged labor: a two-center study. *Ultrasound Obstet Gynecol* 2014 Feb; 43 (2): 195-201.
- Eggebø TM, Salvesen KA. Ultrasound assessment of fetal head position. *Ultrasound Obstet Gynecol* 2010 Jul; 36 (1): 128-9.
- Ghi T, Farina A, Pedrazzi A, Rizzo N, Pelusi G, Pilu G. Diagnosis of station and rotation of the fetal head in the second stage of labor with intrapartum translabial ultrasound. *Ultrasound Obstet Gynecol* 2009 Mar; 33 (3): 331-6.
- Ghi T, Contro E, Farina A, Nobile M, Pilu G. Three-dimensional ultrasound in monitoring progression of labor: a reproducibility study. *Ultrasound Obstet Gynecol* 2010 Oct; 36 (4): 500-6.
- Ghi T, Youssef A, Pilu G, Malvasi A, Ragusa A. Intrapartum sonographic imaging of fetal head asynclitism. *Ultrasound Obstet Gynecol* 2012; 39 (2): 238-40.
- Ghi T, Youssef A, Maroni E, Arcangeli T, De Musso F, Bellussi F et al. Intrapartum transperineal ultrasound assessment of fetal head progression in active

second stage of labor and mode of delivery. *Ultrasound Obstet Gynecol* 2013 Apr; 41 (4): 430-5.

- Ghi T, Bellussi F, Pilu G. The sonographic diagnosis of fetal lateral asynclitism: a new subtype of malposition as a main determinant of early labor arrest. *Ultrasound Obstet Gynecol* 2014 Apr 17.
- Henrich W, Dudenhausen J, Fuchs I, Kamena A, Tutschek B. Intrapartum translabial ultrasound (ITU): sonographic landmarks and correlation with successful vacuum extraction. *Ultrasound Obstet Gynecol* 2006 Nov; 28 (6): 753-60.
- Kalache KD, Dückelmann AM, Michaelis SA, Lange J, Cichon G, Dudenhausen JW. Transperineal ultrasound imaging in prolonged second stage of labor with occipitoanterior presenting fetuses: how well does the 'angle of progression' predict the mode of delivery? *Ultrasound Obstet Gynecol* 2009; 33: 326-30.
- Lau WL, Cho LY, Leung WC. Intrapartum translabial ultrasound demonstration of face presentation during first stage of labor. *J Obstet Gynaecol Res* 2011; 37 (12): 1868-71.
- Malvasi A, Stark M, Ghi T, Farine D, Guido M, Tinelli A. Intrapartum sonography for fetal head asynclitism and transverse position: sonographic signs and comparison of diagnostic performance between transvaginal and digital examination. *J Matern Fetal Neonatal Med* 2012; 25 (5): 508-12.
- Meenakshi R, Mairead K, Deirdre JM. Establishing the accuracy and acceptability of abdominal ultrasound to define the foetal head position in the second stage of labour: a validation study. *EJOG* 2012 Jun; 164: 35-9.
- Molina FS, Terra R, Carrillo MP, Puertas A, Nicolaidis KH. What is the most reliable ultrasound parameter for assessment of fetal head descent? *Ultrasound Obstet Gynecol* 2010; 36: 493-9.
- Nizard J, Haberman S, Paltieli Y, Gonen R, Ohel G, Le Bourthe Y et al. Determination of fetal head station and position during labor: a new technique that combines ultrasound and a position-tracking system. *Am J Obstet Gynecol* 2009 Apr; 200 (4): 404 e 1-5.
- Popowski T, Porcher R, Rozenberg P. Vaginal versus ultrasound examination of fetal occiput position to help labor management: a randomized trial Oral Communication. SMFM. S 50. *Am J Ob Gyn Supplement* Jan 2013.
- Ramphul M, Ooi PV, Burke G, Kennelly MM, Said SA, Montgomery AA, Murphy DJ. Instrumental delivery and ultrasound: a multicentre randomised controlled trial of ultrasound assessment of the fetal head position versus standard care as an approach to prevent morbidity at instrumental delivery. *BJOG* 2014 Jul; 121 (8): 1029-38.
- Sherer DM, Miodovnik M, Bradley KS, Langer O. Intrapartum fetal head position I: comparison between transvaginal digital examination and transabdominal ultrasound assessment during the active stage of labor. *Ultrasound Obstet Gynecol* 2002 Mar; 19 (3): 258-63.
- Sherer DM, Miodovnik M, Bradley KS, Langer O. Intrapartum fetal head position II: comparison between transvaginal digital examination and transabdominal ultrasound assessment during the second stage of labor. *Ultrasound Obstet Gynecol* 2002 Mar; 19 (3): 264-8.

- Sherer DM, Abulafia O. Intrapartum assessment of fetal head engagement: comparison between transvaginal digital and transabdominal ultrasound determinations. *Ultrasound Obstet Gynecol* 2003 May; 21 (5): 430-6.
- Souka AP, Haritos T, Basayiannis K, Noikokyri N, Antsaklis A. Intrapartum ultrasound for the examination of the fetal head position in normal and obstructed labor. *J Matern Fetal Neonatal Med* 2003; 13 (1): 59-63.
- Torkildsen EA, Salvesen KÅ, Eggebø TM. Prediction of delivery mode with transperineal ultrasound in women with prolonged first stage of labor. *Ultrasound Obstet Gynecol* 2011 Jun; 37 (6): 702-8.
- Tutschek B, Braun T, Chantraine F, Henrich W. A study of progress of labour using intrapartum translabial ultrasound, assessing head station, direction, and angle of descent. *BJOG* 2011 Jan; 118 (1): 62-9.
- Tutschek B, Torkildsen EA, Eggebo TM. Comparison between ultrasound parameters and clinical examination to assess fetal head station in labor. *Ultrasound Obstet Gynecol* 2013 Apr; 41 (4): 425-9.
- Verhoeven CJM, Ruckert MEPE, Opmeer BC, Pajkrt E, Mol BWJ. Ultrasonographic fetal head position to predict mode of delivery: a systematic review and bivariate meta-analysis. *Ultrasound Obstet Gynecol* 2012; 40: 9-13.
- Wong GY, Mok YM, Wong SF. Transabdominal ultrasound assessment of the fetal head and the accuracy of vacuum cup application. *Int J Gynaecol Obstet* 2007; 98 (2): 120-3.
- Youssef A, Bellussi F, Montaguti E, Maroni E, Salsi G, Morselli-Labate AM et al. Agreement between two- and three-dimensional methods for the assessment of the fetal head-symphysis distance in active labor. *Ultrasound Obstet Gynecol* 2013 Sep 4.
- Youssef A, Maroni E, Ragusa A, De Musso F, Salsi G, Iammarino MT et al. Fetal head-symphysis distance: a simple and reliable ultrasound index of fetal head station in labor. *Ultrasound Obstet Gynecol* 2013 Apr; 41 (4): 419-24.
- Youssef A, Maroni E, Cariello L, Bellussi F, Montaguti E, Salsi G, Morselli-Labate AM, Paccapelo A, Rizzo N, Pilu G, Ghi T. Fetal head-symphysis distance and mode of delivery in the second stage of labor. *Acta Obstet Gynecol Scand* 2014 Oct; 93 (10): 1011-7.
- Youssef A, Ghi T, Pilu G. How to perform ultrasound in labor: assessment of fetal occiput position. *Ultrasound Obstet Gynecol* 2013 Apr; 41 (4): 476-8.



## ECOGRAFIA GINECOLOGICA

### 1. Finalità esame ecografico

- 1.1 Identificare condizioni patologiche anatomo/funzionali dei genitali interni femminili (Evidenza II-a. Livello di raccomandazione A).
- 1.2 Identificare condizioni anatomiche a rischio oncologico (Evidenza II-a. Livello di raccomandazione B).
- 1.3 Monitoraggio delle pazienti sottoposte a terapie mediche/chirurgiche (Evidenza III. Livello di raccomandazione B).
- 1.4 Rilevare modificazioni eventuali di altri organi e strutture pelviche conseguenti a processi patologici genitali (Evidenza IV. Livello di raccomandazione B).

### 2. Indicazioni all'esame ecografico ginecologico

L'imaging ecografico ginecologico è un'indagine strumentale non invasiva utile:

- 2.1 Nel percorso diagnostico delle neoformazioni sospettate su base anamnestica od obiettiva a carico dei genitali interni (Evidenza II-a. **Livello di raccomandazione A**).
- 2.2 Nel percorso diagnostico delle pazienti affette da dolore pelvico cronico, da patologie disfunzionali e infettive che interessano o possono interessare i genitali interni (Evidenza II-b. Livello di raccomandazione B).
- 2.3 Nella diagnosi differenziale con altre patologie addomino pelviche in condizioni di urgenza (appendicopatie, diverticoliti, malattie infiammatorie enteriche) (Evidenza III. Livello di raccomandazione C).

- 2.4 Nel percorso diagnostico di pazienti in peri- e post-menopausa con perdite ematiche atipiche, concorrendo a determinare i caratteri macroscopici dell'endometrio e della cavità uterina (Evidenza II-a. Livello di raccomandazione B).
- 2.5 Nella sorveglianza dell'ovaio e dell'endometrio in soggetti ad alto rischio di patologia neoplastica ovarica od endometriale (familiarità per carcinoma ovarico o sindromi familiari per tumori epiteliali, farmaci) (Evidenza II-a. Livello di raccomandazione B).
- 2.6 Nel percorso diagnostico della paziente infertile (sterile o polia-bortiva), nel monitoraggio dell'ovulazione spontanea e farmacologicamente indotta (Evidenza II-b).
- 2.7 Nel monitoraggio di terapie mediche e nel controllo di esiti chirurgici (Evidenza IV. Livello di raccomandazione C).
- 2.8 Nel percorso diagnostico delle pazienti affette da patologie della statica pelvica (Evidenza III. Livello di raccomandazione B).

### 3. Strumentazione

- 3.1 Lo standard tecnico attuale per l'imaging ecografico ginecologico è rappresentato dalle sonde endovaginali ad alta frequenza ( $\geq 5$  MHz) con apparecchio ecografico dotato di tecnologia color e/o power Doppler, sottoposto a periodica manutenzione. L'alta frequenza di emissione che caratterizza le sonde endocavitarie, associata alla minimizzazione del tessuto interposto tra sonda e organi oggetto dell'indagine consente una migliore sensibilità diagnostica nel riconoscimento di alterazioni dei tessuti indagati (Gynecologic sonography. Report of the ultrasonography task force. Council on Scientific Affairs, American JAMA, 1991; Doubilet et al., 1999).
- 3.2 Le indagini per via transaddominale sono da considerare integrative: **A**) in casi di neoformazioni addomino-pelviche non indagabili interamente per via vaginale, al fine di un completamento della valutazione del contenuto della pelvi e delle sue relazioni con gli organi addominali; **B**) nel caso di impossibilità all'accesso endovaginale (non accettazione della donna all'effettuazione dell'esame endovaginale, virgo, ipo-atrofia vaginale senile). L'indagine per via transrettale (eseguibile utilizzando la stessa sonda endocavitaria settoriale utilizzata per l'approccio transvaginale) è da considerarsi integrativa: **A**) in caso di neoformazioni vaginali, rettali e del setto retto-vaginale; **B**) nel caso di impossibilità

all'accesso endovaginale (virgo, pregressa vaginectomia parziale o totale, stenosi vaginale da pregresso trattamento radioterapico/chirurgico) (Evidenza III. Livello di raccomandazione B).

- 3.3 La sonda endovaginale deve essere oggetto delle normali condizioni di anti-sepsi per gli strumenti endovaginali e deve essere isolata durante l'esame da un rivestimento monouso.
- 3.4 La valutazione della cavità uterina con mezzi di contrasto e della pervietà tubarica è trattata nei capitoli 14 e 15.
- 3.5 L'integrazione con ecografia tridimensionale deve essere considerata opzionale. Questa tecnologia consente, mediante l'acquisizione del volume uterino, ovarico e delle eventuali neoformazioni pelviche, di acquisire piani di sezione (es. piano coronale del corpo uterino) non sempre ottenibili con l'esame bidimensionale.
- 3.6 Le indagini per via transperineale sono da considerarsi opzionali in casi di patologia della statica pelvica e devono essere effettuate, previa specifica richiesta, da parte di operatori adeguatamente esperti in questa tipologia di accertamento strumentale.

#### 4. Modalità di esecuzione dell'esame

E' opportuno discutere con la persona assistita le finalità e le modalità di effettuazione dell'esame prima della procedura.

- 4.1 Condizioni patologiche anatomico/funzionali dei genitali interni femminili.
  - 4.1.1 L'utero deve essere esaminato in toto, visualizzando sia la cervice che il corpo uterino. Il corpo uterino va analizzato con adeguato ingrandimento mediante scansioni longitudinali da un angolo tubarico all'altro e mediante scansioni trasversali dal fondo uterino al canale cervicale. Deve essere analizzata la posizione dell'utero (normo-retroflexione e latero-deviazione). Si suggerisce di misurare i 3 diametri dell'utero: diametro longitudinale, diametro antero-posteriore e trasversale (a livello della sezione trasversale ottenuta a livello degli angoli tubarici). La misurazione del diametro longitudinale deve essere eseguita con particolari modalità (Van den Bosch T et al., 2015) in quanto se lo scopo è valutare il miometrio e quindi valutare il volume uterino la cervice deve essere esclusa. Al contrario se è necessario valutare la lunghezza dell'intero utero (ad esempio in caso di valutazio-

ne pre-isteroscopia operativa) la somma della lunghezza del corpo e della cervice dovrebbe essere riportata.

Devono essere descritti i caratteri del miometrio riferiti ad un ideale pattern di omogeneità o di disomogeneità. Neoformazioni miometriali eventualmente presenti dovranno essere descritte per sede, caratteri e dimensioni considerando almeno il diametro medio (Van den Bosch T et al., 2015).

- 4.1.2 L'endometrio va visualizzato su una sezione sagittale, possibilmente con un angolo di insonazione di circa 90° per l'ottimizzazione dell'immagine, con adeguato ingrandimento (utero occupante almeno il 75% dello schermo). Lo spessore endometriale deve essere rilevato su tale sezione, nel punto di maggiore spessore, misurando la distanza da un'interfaccia endomiometriale all'altra. In caso di presenza di falda fluida intracavitaria, lo spessore endometriale va misurato considerando la somma dei due singoli strati endometriali. La non ottimale visualizzazione dell'endometrio va riportata nel referto ecografico. In età fertile i caratteri dell'endometrio dovranno essere riferiti alla fase del ciclo in cui viene eseguito l'esame. La presenza o la sospetta presenza di neoformazioni endocavitarie dovrà essere riportata definendo di queste la sede, i caratteri e le dimensioni (Evidenza II-a). L'ecostruttura dell'endometrio e della zona giunzionale endomiometriale, qualora alterate vanno descritte ed eventualmente integrate con altre tecniche ecografiche (power Doppler, mezzi di contrasto, ecografia tridimensionale).
- 4.1.3 La descrizione dei caratteri dell'ovaio deve comprendere la sede, la biometria (con tre diametri ortogonali) e l'ecostruttura. In età fertile particolare attenzione andrà posta nel rilevare la sincronicità attesa tra modificazioni dell'ovaio e modificazioni dell'endometrio, così come l'ecostruttura ovarica va correlata al quadro clinico in condizioni quali la post-menopausa, l'utilizzo di varie terapie endocrine/chemioterapiche, ecc.
- 4.1.4 Eventuali neoformazioni annessiali dovranno essere descritte per sede, probabile pertinenza d'organo (ovariche, paraovariche, tubarica, ecc.), dimensioni e caratteri. La formazione va descritta riportando le caratteristiche dei seguenti parametri e possibilmente utilizzando la terminologia IOTA (Timmerman et al., UOG, 2000):
- aspetto della massa (uniloculare, uniloculare-solida, multiloculare, multiloculare-solida, solida o inclassificabile);

- contenuto (anecogeno, ipoecogeno, a vetro smerigliato, emorragico, misto);
- contenuto: presenza di tessuto solido (papille o componente solida non aggettante) o fluido (di cui descriverne i caratteri, es. anecogeno, fluido denso corpuscolato, ecc.);
- presenza e numero dei setti;
- irregolarità della parete interna ed esterna;
- presenza di vascolarizzazione al color/power Doppler con eventualmente il “color score”;
- eventuali parametri aggiuntivi, quali mobilità, dolorabilità, coni d'ombra, presenza di versamento endoperitoneale (Evidenza II-a).

4.1.5 La tuba non è di norma visualizzabile. In presenza di neoformazioni, raccolte liquide si dovrà tentare di definirne la pertinenza della lesione a questo organo (Evidenza III) descrivendone i caratteri ecografici tipici e, laddove possibile, i rapporti con l'ovaio omolaterale.

4.1.6 E' raccomandabile che l'esame ginecologico endovaginale sia completato dall'esame dinamico degli organi pelvici per valutarne la mobilità e la dolorabilità alla pressione mediante sonda, eventualmente associata alla palpazione manuale sovrapubica.

4.1.7 E' raccomandabile che l'esame ginecologico endovaginale sia completato dall'esame transaddominale o transrettale qualora non conclusivo (sanguinamento in post-menopausa con atrofia senile/virgo, sospetta torsione annessiale in adolescenti virgo, ecc.).

## 4.2 Condizioni a rischio oncologico

4.2.1 L'impiego dell'ecografia endovaginale per definire un rischio oncologico è riconosciuto attualmente solo per quanto riguarda lo studio dell'endometrio in pazienti post-menopausali con perdite ematiche atipiche. In questi casi uno spessore di  $\leq 3$  mm è considerato a basso rischio oncologico (Timmermans et al., 2010) (Evidenza III. Livello di raccomandazione A).

4.2.2 In pazienti in terapia ormonale sostitutiva l'esame ecografico deve essere eseguito tenendo conto dell'eventuale fase del ciclo terapeutico al fine di eseguire l'esame nel periodo in cui si presume l'endometrio abbia lo spessore inferiore (Evidenza III).

4.2.3 Attualmente non vi sono evidenze che l'impiego dell'ecografia endovaginale sia efficace nello screening del carcinoma ovarico. Tuttavia, esistono raccomandazioni per quanto riguarda la sorveglianza ecografica dell'ovaio in pazienti ad alto rischio oncologico familiare. Attualmente non vi sono evidenze che l'impiego dell'ecografia endovaginale sia efficace nel follow-up di pazienti sottoposte a trattamenti chirurgici e/o medici per neoplasie ginecologiche. Tuttavia, l'applicazione dell'ecografia in tali pazienti è oggetto di studi clinici controllati.

## 5. Refertazione scritta

Deve essere sempre redatto un referto scritto in cui sono riportati i seguenti dati:

- generalità e data di nascita della persona assistita;
- indicazione all'esame (valutazione della fase del ciclo mestruale, dello stato pre/post-menopausale, sintomi e segni clinici);
- tipo di approccio ecografico utilizzato (transvaginale, transaddominale, transrettale);
- descrizione delle caratteristiche morfologico-funzionali degli organi pelvici rilevate ecograficamente. Eventuale implementazione della risposta ecografica con elementi obiettivi (es. dolenzia alla pressione mediante sonda a livello della regione annessiale, ecc.); ipotesi diagnostica;
- fattori limitanti che hanno impedito un'accurata valutazione ecografica;
- denominazione del Centro in cui si è svolto l'esame, generalità dell'operatore che lo ha eseguito, firma dell'operatore stesso;
- al referto andranno allegati reperti fotografici adeguati a supportare la diagnosi di esclusione delle patologie sospettate ovvero i riscontri anormali nei loro aspetti tipici.
- è opportuno riportare sul referto il n. di fotogrammi allegati;
- strumentazione utilizzata (modello dell'ecografo e caratteristiche delle sonde impiegate).

Per le modalità generali di refertazione, documentazione e archiviazione del referto e dell'iconografia prodotta durante l'esame vedi il capitolo specifico di queste LG (n. 16).

## Bibliografia

- Gynecologic sonography. Report of the ultrasonography task force. Council on Scientific Affairs, American Medical Association JAMA 1991 Jun 5; 265 (21): 2851-5.

- Doubilet PM Transvaginal sonography versus transabdominal pelvic sonography. *AJR Am J Roentgenol* 1999 Sep; 173 (3): 846.
- Timmerman D, Valentin L, Bourne TH, Collins WP, Verrelst H, Vergote I; International Ovarian Tumor Analysis (IOTA) Group. Terms, definitions and measurements to describe the sonographic features of adnexal tumors: a consensus opinion from the International Ovarian Tumor Analysis (IOTA) Group. *Ultrasound Obstet Gynecol* 2000 Oct; 16 (5): 500-5.
- Timmermans A, Opmeer BC, Khan KS, Bachmann LM, Epstein E, Clark TJ, Gupta JK, Bakour SH, van den Bosch T, van Doorn HC, Cameron ST, Giusa MG, Dessole S, Dijkhuizen FP, Ter Riet G, Mol BW. Endometrial thickness measurement for detecting endometrial cancer in women with postmenopausal bleeding: a systematic review and meta-analysis. *Obstet Gynecol* 2010 Jul; 116 (1): 160-7.
- Van den Bosch T, Dueholm M, Leone FP, Valentin L, Rasmussen CK, Votino A, Van Schoubroeck D, Landolfo C, Installé AJ, Guerriero S, Exacoustos C, Gordts S, Benacerraf B, D'Hooghe T, De Moor B, Brölmann H, Goldstein S, Epstein E, Bourne T, Timmerman D. Terms and definitions for describing myometrial pathology using ultrasonography. *Ultrasound Obstet Gynecol* 2015 Feb 4. doi: 10.1002/uog.14806.

## SONOISTEROGRAFIA

La sonoisterografia (sinonimi: isterosonografia, sonoisteroscopia, SIS - Saline Infusion Sonohysterography) è una metodica ecografica che studia la cavità uterina ed il suo contenuto utilizzando un mezzo di contrasto, anecogeno rappresentato in genere da una soluzione salina sterile o da gel per ultrasuoni purificato e sterile, che vengono iniettati all'interno della cavità stessa mediante un catetere transcervicale.

### 1. Finalità dell'esame sonoisterografico

- 1.1 Valutare la morfologia della cavità uterina.
- 1.2 Identificare e/o escludere patologie uterine endocavitarie.
- 1.3 Fornire indicazioni al chirurgo isteroscopista sul tipo di approccio chirurgico da seguire e valutarne i risultati conseguiti.

### 2. Indicazioni all'esame sonoisterografico

- 2.1 Sospetta patologia endocavitaria:
  - sanguinamento uterino anomalo in pre- e post-menopausa;
  - riscontro all'ecografia transvaginale di lesioni o ispessimenti focali o diffusi dell'endometrio;
  - valutazione insoddisfacente dell'endometrio con l'ecografia transvaginale.
- 2.2 Accertamento diagnostico nell'infertilità:
  - pazienti con amenorrea o ipomenorrea da sospetta Sindrome di Asherman;
  - infertilità e aborto abituale;
  - sospetto di malformazioni congenite della cavità uterina.



In questi casi viene generalmente associata alla valutazione della sezione coronale dell'utero ottenuta con esame tridimensionale e della pervietà tubarica ("Sonoisterosalpingografia" - vedi capitolo seguente).

- 2.3 Supporto alla chirurgia endoscopica:
- valutazione pre- e post-operatoria della cavità uterina in caso di polipi endometriali o miomi uterini sottomucosi (G0-G1-G2).

### 3. Controindicazioni assolute

- 3.1 Assolute.
- 3.1.1 Gravidanza.
  - 3.1.2 PID.
  - 3.1.3 Piometra.
- 3.2 Relative.
- 3.2.1 Stenosi cervicale.
  - 3.2.2 Vaginite e/o endometrite.
  - 3.2.3 Sospetto carcinoma endometriale.

### 4. Strumentazione

- 4.1 Speculum, fonte luminosa.
- 4.2 Pinza ad anelli, batuffoli sterili, soluzione disinfettante, siringhe di 10-20-50 cc.
- 4.3 Sottile Dilatatore di Hegar o isterometro per la cervice uterina da utilizzare in caso di stenosi cervicali od anomalie di posizione della cervice e corpo uterino.
- 4.4 Cateteri monouso sterili: ne esistono vari, che si differenziano tra loro per calibro (3-10fr) consistenza, e per il sistema di ancoraggio a livello cervicale (nessuno, palloncino, cono, ecc.). La scelta è secondaria ad una mediazione tra l'esperienza dell'operatore, la tollerabilità della paziente ed il costo del catetere.

- 4.5 Mezzi di contrasto: anecogeno (soluzione salina isotonica sterile, gel per ultrasuoni purificato sterile).
- 4.6 Sonda vaginale ad alta frequenza isolata durante l'esame da un rivestimento sterile monouso.
- 4.7 L'integrazione con il color Doppler deve essere considerato opzionale: può risultare utile in alcune circostanze come per identificare e differenziare i polipi endometriali dai miomi o coaguli.
- 4.8 L'integrazione con l'ecografia 3-4D deve essere considerata opzionale. Questa tecnologia consente, tuttavia, mediante l'acquisizione del volume dell'utero durante l'iniezione del mezzo di contrasto in cavità di ottenere una scansione coronale con cavità dilatata dal fluido anecogeno, in modo da visualizzare con diverse modalità di rendering:
  - la presenza di formazioni endocavitarie (localizzazione, superficie),
  - la superficie dell'endometrio,
  - le malformazioni uterine.

## 5. Modalità d'esecuzione dell'esame

- 5.1 Nelle pazienti in età fertile è consigliabile effettuare l'esame in fase follicolare precoce, al termine della mestruazione e comunque prima dell'ovulazione (in pratica: entro il 10<sup>o</sup>-12<sup>o</sup> giorno del ciclo per le pazienti con ciclo regolare) con buon riempimento vescicale per facilitare l'inserimento del catetere.
- 5.2 Non esistono evidenze sulla necessità di effettuare sistematicamente premedicazione con FANS e/o antibioticoterapia. E' necessario, invece, rispettare i principi basilari di disinfezione e sterilità locale.
- 5.3 Ecografia transvaginale preliminare. E' opportuno effettuare una valutazione ecografica completa secondo le modalità di refertazione dell'utero, dell'endometrio e degli annessi prima di iniziare l'infusione del mezzo di contrasto.
- 5.4 Applicazione dello speculum, visualizzazione della portio, introduzione del catetere nel canale cervicale fino a raggiungere la cavità uterina. Il catetere deve essere posizionato a livello istmico e possibilmente non a livello fundico, per non ostacolare una visione ottimale della cavità uterina.

- 5.5 Sotto guida ecografica, infusione lenta e progressiva della cavità uterina con 5-30 ml di soluzione salina sterile a temperatura ambiente. La valutazione ecografica deve essere mirata allo studio della cavità uterina e del canale cervicale utilizzando piani di scansione longitudinali e trasversali.

## 6. Effetti collaterali

Sono percentualmente modesti e consistono in:

- in corso d'esame: dolore pelvico, sintomi vagali, nausea, vomito;
- nelle ore successive: dolore pelvico, spotting.

## 7. Valore predittivo

La sonoisterografia è un esame che ha un alto valore predittivo per la patologia endocavitaria uterina che può essere considerato a livello costo-efficacia, valida alternativa, in una fase preliminare diagnostica, all'isteroscopia.

## 8. Complicanze

Generalmente, la sonoisterografia è un esame sicuro, di facile esecuzione, ben tollerato e con una bassissima incidenza di complicanze. Le rare complicanze riportate sono: febbre tale da richiedere antibiotico-terapia, febbre risoltasi spontaneamente, peritonite.

## 9. Fallimento

Dai dati della letteratura, l'indagine non è effettuabile in una percentuale di casi compresa tra lo 0 e il 15%.

Le cause possono essere legate a:

- 9.1 Stenosi cervicale severa, che impedisce l'inserimento del catetere.
- 9.2 Incompetenza cervicale.
- 9.3 Miomi uterini multipli che impediscono una completa visualizzazione della cavità uterina o della rima endometriale.
- 9.4 Insorgenza, in corso di esame di dolore pelvico e/o reazioni vagali che inducono a sospendere l'esame.

## 10. Consenso informato

L'indagine dovrebbe essere preceduta dall'acquisizione di un consenso informato che esponga le indicazioni e gli obiettivi della metodica, la tecnica utilizzata e gli eventuali sintomi o complicazioni che possono derivare dall'esecuzione di questo esame.

## 11. Refertazione

L'esame deve essere completato da un referto che risponda alle raccomandazioni sopra riportate e che descriva l'esecuzione della sonoisterografia e ne riporti l'esito diagnostico.

Relativamente alla definizione dei livelli di evidenza e/o raccomandazione, dopo un attento controllo della letteratura, non è stato possibile reperire Linee Guida e/o raccomandazioni validate. Pertanto queste Linee Guida sono state formulate sulla base del parere di esperti che si sono occupati dell'argomento e dei più recenti e autorevoli studi clinici.

## SONOISTEROSALPINGOGRAFIA

### Introduzione

La sonoisterosalpingografia (SHSG-sonohystero-salpingography) o sonoisterosalpingografia con mezzo di contrasto (HyCoSy - Hysterosalpingo-Contrast Sonography) è una metodica ecografica per la valutazione della pervietà tubarica, che visualizza il passaggio un mezzo di contrasto iperecogeno attraverso le tube, iniettato all'interno della cavità uterina e nelle tube mediante un catetere transcervicale.

Essa si propone come alternativa non invasiva all'isterosalpingografia.

### 1. Finalità della sonoisterosalpingografia

- 1.1 Valutare la pervietà tubarica.
- 1.2 Identificare e/o escludere patologie uterine endocavitari in associazione con la sonoisterografia.

### 2. Indicazioni alla sonoisterosalpingografia

- 2.1 Accertamenti diagnostici nella sterilità di coppia:
  - sterilità primaria e secondaria (Evidenza II-a. Livello di raccomandazione A). In questi casi viene generalmente associata alla valutazione della cavità uterina (vedi sonoisterografia).
- 2.2 Sospetto di impervietà tubarica:
  - sospetto di chiusura delle tube post-chirurgica o post-PID (Evidenza III. Livello di raccomandazione C);
  - riscontro all'ecografia transvaginale di aderenze in sede annessiale (Evidenza III. Livello di raccomandazione C);
  - da endometriosi pelvica (Evidenza II-b. Livello di raccomandazione B);

- pregressa gravidanza extrauterina trattata con terapia medica o conservativa (Evidenza II-b. Livello di raccomandazione B).
- 2.3 Verifica di occlusione tubarica:
- dopo legatura della tube od applicazioni di dispositivi intratubarici per richiesta di sterilizzazione (Evidenza III. Livello di raccomandazione C).

### 3. Controindicazioni

- 3.1 Assolute
- Gravidanza o sospetto di gravidanza.
  - PID in tutte le sue forme.
  - Sactosalpinge o idrosalpinge.
  - Perdite ematiche.
  - Tumori maligni dell'apparato genitale.
  - Patologie cardiache o respiratorie che possono dare gravi complicanze in caso di riflessi vagali (tutte Evidenza II-b. Livello di raccomandazione B).
- 3.2 Relative
- Infiammazioni acute ginecologiche: vaginiti, cerviciti, endometriti (Livello di raccomandazione B).

### 4. Strumentazione

- 4.1 Speculum, fonte luminosa.
- 4.2 Pinza ad anelli, batuffoli sterili, soluzione disinfettante, siringhe di 10-20 cc.
- 4.3 Sottile Dilatore di Hegar o isterometro per la cervice uterina da utilizzare in caso di stenosi cervicali od anomalie di posizione della cervice e corpo uterino.
- 4.4 Cateteri monouso sterili: ne esistono vari, che si differenziano tra loro per calibro (5-8fr) consistenza, e per il sistema di ancoraggio a livello cervicale (nessuno, palloncino, cono, ecc.). La scelta è secondaria ad una mediazione tra l'esperienza dell'operatore, la tollerabilità della paziente ed il costo del catetere.
- 4.5 Mezzi di contrasto iperecogeno:
- a) soluzione salina isotonica sterile mista ad aria (Evidenza II-b. Livello di raccomandazione B);

- b) schiuma di gel sterile purificato mista ad aria con uso approvato per la sonoisterografia (Evidenza III. Livello di raccomandazione C);
- c) mezzo di contrasto ecografico dedicato per uso endovenoso, di cui la maggior parte non hanno indicazione alla sonoisterosalpingografia e vengono usati "off label" (Evidenza III. Livello di raccomandazione C).

Il vantaggio dei mezzi di contrasto rispetto alla soluzione fisiologica ad aria è quello di ottenere un'iperecogenicità più uniforme della tuba che può essere seguita con maggiore facilità.

- 4.6 Sonda vaginale ad alta frequenza isolata durante l'esame da un rivestimento sterile monouso.
- 4.7 L'integrazione con power Doppler deve essere considerato opzionale: può risultare utile in alcune circostanze per identificare il piano di passaggio del fluido d'aria (Evidenza II-c. Livello di raccomandazione B).
- 4.8 L'integrazione con l'ecografia 3D deve essere considerata opzionale. Questa tecnologia consente, tuttavia, mediante l'acquisizione del volume dell'utero e delle tube durante l'iniezione del mezzo di contrasto in cavità di ottenere una scansione coronale del complesso utero tubarico, in modo da meglio definire con diverse modalità di rendering il decorso tubarico e la forma della cavità uterina (Evidenza III. Livello di raccomandazione C).

## 5. Preparazione della paziente all'esame

- 5.1 E' consigliabile effettuare l'esame in fase follicolare al termine della mestruazione e comunque prima dell'ovulazione (in pratica: entro il 10°-12° giorno del ciclo per le pazienti con ciclo regolare) con buon riempimento vescicale per facilitare l'inserimento del catetere.
- 5.2 Escludere la presenza di perdite ematiche e di tutte le situazioni elencate tra le controindicazioni.
- 5.3 Non esistono evidenze sulla necessità di effettuare sistematicamente premedicazione con FANS e/o antibioticoterapia. E' necessario, invece, rispettare i principi basilari di disinfezione dei genitali interni.
- 5.4 Ecografia transvaginale preliminare. E' opportuno effettuare una valutazione ecografica finalizzata a visualizzare utero, endometrio ed annessi prima di iniziare l'infusione del mezzo di contrasto.

- 5.5 Applicazione dello speculum, visualizzazione della portio e eventuale disinfezione della vagina e della portio. Introduzione del catetere nel canale cervicale fino a raggiungere la cavità uterina. Il catetere dovrebbe essere posizionato a livello istmico o a livello del canale cervicale in modo che non vi sia la fuoriuscita del mezzo di contrasto dall'orifizio cervicale ma che questo defluisca nella tube.
- 5.6 Sotto guida ecografica, infusione lenta e progressiva della cavità uterina con 5-10 ml di mezzo di contrasto (aria e soluzione salina sterile, schiuma di gel, ecc.) a temperatura ambiente inserendo dapprima aria (o il mezzo di contrasto utilizzato) e poi la soluzione salina.  
La valutazione ecografica deve essere mirata allo studio della cavità uterina utilizzando piani di scansione longitudinali e trasversali.

## 6. Criteri di valutazione dell'esame

- 6.1 Si considerano criteri di pervietà tubarica:
- la visualizzazione del decorso della salpinge e del movimento contrasto iperecogeno al suo interno;
  - la visualizzazione del passaggio del mdc attraverso la porzione mediale (interstiziale) e distale della salpinge per almeno qualche secondo;
  - la visualizzazione della diffusione periovarica del mezzo di contrasto;
  - visualizzazione del mezzo di contrasto intorno all'ovaio e nel Douglas.
- 6.2 Si considerano criteri di ostruzione tubarica:
- la mancata visualizzazione del passaggio del mezzo di contrasto nelle tube;
  - mancata visualizzazione della diffusione in sede periovarica;
  - mancata visualizzazione della diffusione nel Douglas (Evidenza II-c);
  - la continua distensione della cavità uterina durante l'infusione di mdc associata ad un dolore crampiforme.

## 7. Effetti collaterali

Gli effetti collaterali hanno un'incidenza che varia dal 5 al 10% dei casi e possono essere caratterizzati:



- 7.1 Effetti collaterali in corso d'esame:
- dolore lieve;
  - dolore forte tipo dismenorrea;
  - sudorazione, nausea, vomito;
  - bradicardia, lipotimia (Evidenza II-b).
- 7.2 Effetti collaterali dopo l'esame:
- dolore pelvico;
  - sudorazione, nausea, vomito;
  - scarse perdite ematiche vaginali (Evidenza II-b).

## 8. Complicanze

Le complicanze, rare, riportate sono:

- febbre tale da richiedere antibiotico-terapia, febbre risoltasi spontaneamente (Evidenza II-b);
- infiammazione o infezione pelvica, peritonite.

## 9. Successo della metodica e accuratezza diagnostica

- 9.1 Fallimento: dai dati della letteratura, l'indagine non è effettuabile in una percentuale di casi compresa tra lo 0 e il 10% (Evidenza II-b) per:
- stenosi cervicale severa, che impedisce l'inserimento del catetere;
  - insufficienza cervicale;
  - patologie uterine che impediscono il corretto inserimento del catetere (miomi, malformazioni, ecc.);
  - insorgenza, in corso di esame, di dolore pelvico e/o reazioni vagali che inducono a sospendere l'esame.
- 9.2 Accuratezza diagnostica
- I risultati di questa metodica vengono in genere confrontati con la cromosalpingografia laparoscopica, o con l'isterosalpingografia. Le concordance rate con la cromosalpingografia laparoscopica risulta generalmente intorno al 75-90% (Evidenza II-a). Le percentuali di concordanza tra la sonoisterosalpingografia e l'isterosalpingografia variano tra 85-100% (Evidenza II-a. Evidenza II-b. Livello di raccomandazione A).

Fattori che determinano una accuratezza diagnostica minore sono:

- fattori anatomici: retroversione uterina e il decorso anomalo delle tube, patologie uterine ed annessiali;

- fattori tecnici: tipo del mezzo di contrasto, esperienza dell'operatore, apparecchiatura ecografica.

## 10. Consenso informato

L'indagine deve essere preceduta dall'acquisizione di un consenso informato che esponga le indicazioni e gli obiettivi della metodica, la tecnica utilizzata e gli eventuali sintomi o complicazioni che possono derivare dall'esecuzione di questo esame (Livello di raccomandazione A).

## 11. Refertazione

L'esame deve essere completato da un referto che risponda alle raccomandazioni riportate nel capitolo di refertazione e che descriva l'esecuzione della sonoisterosalpingografia e ne riporti l'esito diagnostico:

- Descrizione della tecnica e del mezzo di contrasto utilizzato.
- Descrizione del passaggio o non, del mezzo di contrasto a livello tubarico sia a destra che a sinistra.
- Descrizione della cavità uterina valutata con sonoisterografia concomitante.
- Eventuale presenza di falda liquida nel Douglas dopo l'esame.
- Al referto deve essere allegata una documentazione fotografica adeguata (es. che testimoni il passaggio del mdc attraverso la porzione interstiziale delle salpingi) con descritto il numero di immagini allegate e se è possibile un video clip che documenta il passaggio o meno del mezzo di contrasto attraverso le tube (Evidenza II-b. Livello di raccomandazione A).

## Bibliografia

- Alborzi S, Dehbashi S, Khodae R. Sonohysterosalpingographic screening for infertile patients. *Int J Gynaecol Obstet* 2003 1; 82: 57-62.
- Ayida G, Harris P, Kennedy S, Seif M, Barlow D, Chamberlain P. Hysterosalpingo-contrast sonography (HyCoSy) using Echovist-200 in the outpatient investigation of infertility patients. *Br J Radiol* 1996; 69: 910-3.
- Bonilla-Musoles F, Simon C, Serra V, Sampaio M, Pellicer A. An assessment of hysterosalpingosonography (HSSG) as a diagnostic tool for uterine cavity defects and tubal patency. *J Clin Ultrasound* 1992; 20: 175-81.
- Boudghene FP, Bazot M, Robert Y, Perrot N, Rocourt N, Antoine JM, Morris H, Leroy JL, Uzan S, Bigot JM. Assessment of Fallopian tube patency by HyCoSy: comparison of a positive contrast agent with saline solution. *Ultrasound Obstet Gynecol* 2001; 18: 525-30.

- Campbell S, Bourne TH, Tan SL, Collins WP. Hysterosalpingo contrast sonography (HyCoSy) and its future role within the investigation of infertility in Europe. *Ultrasound Obstet Gynecol* 1994 May 1; 4 (3): 245-53.
- Connor V. Contrast infusion sonography in the post Essure setting. *J Minim Invasive Gynecol* 2008; 15: 56-61.
- Deichert U, Schlieff R, van de Sandt M, Daume E. Transvaginal hysterosalpingocontrast sonography for the assessment of tubal patency with gray scale imaging and additional use of pulsed wave Doppler. *Fertil Steril* 1992; 57: 62-7.
- Deichert U, Schlieff R, Van de Sandt M, Juhnke I. Transvaginal Hysterosalpingo-contrast-sonography (HyCoSy) compared with conventional tubal diagnosis. *Hum Reprod* 1989; 4: 418.
- Dietrich M, Suren A, Hinney B, Osmer R, Kuhn W. Evaluation of tubal patency by hysterocontrast sonography (HyCoSy, Echovist) and its correlation with laparoscopic findings. *J Clin Ultrasound* 1996; 24: 523-7.
- Dijkman AB, Mol BW, van der Veen F, Bossuyt PM, Hogerzeil HV. Can hysterosalpingocontrast-sonography replace hysterosalpingography in the assessment of tubal subfertility? *Eur J Radiol* 2000; 35: 44-8.
- Ekerhovd E, Fried G, Granberg S. An ultrasound-based approach to the assessment of infertility, including the evaluation of tubal patency. *Best Pract Res Clin Obstet Gynaecol* 2004 Feb; 18 (1): 13-28. Review.
- Exacoustos C, Di Giovanni A, Szabolcs B, Binder-Reisinger H, Gabardi C, Arduini D. Automated sonographic tubal patency evaluation with three-dimensional coded contrast imaging (CCI) during hysterosalpingo-contrast sonography (HyCoSy). *Ultrasound Obstet Gynecol* 2009; 34: 609-612.
- Exacoustos C, Zupi E, Carusotti C, Lanzi G, Marconi D, Arduini D. Hysterosalpingo-contrast sonography compared with hysterosalpingography and laparoscopic dye perturbation to evaluate tubal patency. *J Am Assoc of Gynecol Laparosc* 2003; 10: 29-32.
- Exacoustos C, Zupi E, Szabolcs B, Amoroso C, Di Giovanni A, Romanini ME, Arduini D. Contrast tuned imaging and second generation contrast agent SonoVue: a new ultrasound approach to evaluate tubal patency. *J Minim Invasive Gynecol* 2009; 16: 437-444.
- Fleischer AC, Lyshchik A, Jones HW Jr. Contrast-enhanced transvaginal sonography of benign versus malignant ovarian masses: preliminary findings. *J Ultrasound Med* 2008; 27: 1011-1018.
- Guazzaroni M, Mari A, Politi C, Guazzaroni M, Remedi S, Mallarini G, Simonetti G. Ultrasound hysterosalpingography with levovist in the diagnosis of tubaric patency. *Radiol Med (Torino)* 2001; 102: 62-6.
- Hamilton JA, Larson AJ, Lower AM, Hasnain S, Grudzinskas JG. Evaluation of the performance of hysterosalpingo contrast sonography in 500 consecutive, unselected, infertile women. *Hum Reprod* 1998; 13: 1519-26.
- Heikkinen H, Tekay A, Volpi E, Martikainen H, Jouppila P. Transvaginal salpingosonography for the assessment of tubal patency in infertile women: methodological and clinical experiences. *Fertil Steril* 1995; 64: 293-8.
- Holz K, Becker R, Schurmann R. Ultrasound in the investigation of tubal patency. A meta-analysis of three comparative studies of Echovist-200 including 1007 women. *Zentralbl Gynakol* 1997; 119: 366-73.

- Inki P, Palo P, Anttila L. Vaginal sonosalpingography in the evaluation of tubal patency. *Acta Obstet Gynecol Scand* 1998; 77: 978-82.
- Jeanty P, Besnard S, Arnold A, Turner C, Crum P. Air-contrast sonohysterography as a first step assessment of tubal patency. *J Ultrasound Med* 2000; 19: 519-27.
- Kalogirou D, Antoniou G, Botsis D, Kassanos D, Vitoratos N, Zioris C. Is color Doppler necessary in the evaluation of tubal patency byhysterosalpingo-contrast sonography. *Clin Exp Obstet Gynecol* 1997; 24: 101-3.
- Kelly SM, Sladkevicius P, Campbell S, Nargund G. Investigation of the infertile couple: a one-stop ultrasound-based approach. *Hum Reprod* 2001 Dec; 16 (12): 2481-4.
- Lanzani C, Savasi V, Leone FPG, Ratti M, Ferrazzi E. Two dimensional HyCoSy with contrast tuned imaging technology and a second generation contrast media for the assessment of tubal patency in a infertility program. *Fertil Steril* 2009; 92: 1158-61.
- Lim CP, Hasafa Z, Bhattacharya S, Maheshwari A. Should a hysterosalpingogram be a first-line investigation to diagnose female tubal subfertility in the modern subfertility workup? *Hum Reprod* 2011; 26: 967-971.
- Luciano DE, Exacoustos C, Johns DA, Luciano AA. Can hysterosalpingo-contrast sonography replace hysterosalpingography in confirming tubal blockage after hysteroscopic sterilization and in the evaluation of the uterus and tubes in infertile patients? *Am J Obstet Gynecol* 2011; 204: 79-84.
- Nargund G. Time for an ultrasound revolution in reproductive medicine. *Ultrasound Obstet Gynecol* 2002; 20: 107-111.
- Prefumo F, Serafini G, Martinoli C, Gandolfo N, Gandolfo NG, Derchi LE. The sonographic evaluation of tubal patency with stimulated acoustic emission imaging. *Ultrasound Obstet Gynecol* 2002; 20: 386-9.
- Radic V, Canic T, Valetic J, Duic Z. Advantages and disadvantages of hysterosonosalpingography in the assessment of the reproductive status of uterine cavity and fallopian tubes. *Eur J Radiol* 2005; 53: 268-73.
- Randolph JF Jr, Ying YK, Maier DB, Schmidt CL, Riddick DH. Comparison of real-time ultrasonography, hysterosalpingography, and laparoscopy/hysteroscopy in the evaluation of uterine abnormalities and tubal patency. *Fertil Steril* 1986; 46: 828-32.
- Reis MM, Soares SR, Cancado ML, Camargos AF. Hysterosalpingo contrast sonography (HyCoSy) with SH U 454 (Echovist) for the assessment of tubal patency. *Hum Reprod* 1998; 13: 3049-52.
- Savelli L, Pollastri P, Guerrini M, Villa G, Manuzzi L, Mabrouk M, Rossi S, Seracchioli R. Tolerability, side effects and complications of hysterosalpingo-contrast sonography (HyCoSy). *Fertil Steril* 2009; 92: 1481-1486.
- Schlieff R, Deichert U. Hysterosalpingo-contrast sonography of the uterus and fallopian tubes: results of a clinical trial of a new contrast medium in 120 patients. *Radiology* 1991; 178: 213-5.
- Shalev J, Krissi H, Blankstein J, Meizner I, Ben-Rafael Z, Dicker D. Modified hysterosalpingography during infertility work-up: use of contrastmedium and saline to investigate mechanical factors. *Fertil Steril* 2000; 74: 372-5.
- Sladkevicius P, Ojha K, Campbell S, Nargund G. Three-dimensional power Doppler imaging in the assessment of Fallopian tube patency. *Ultrasound Obstet Gynecol* 2000; 16: 644-7.

- Socolov D, Boian I, Boiculescu L, Tamba B, Anghelache-Lupascu I, Socolov R. Comparison of the pain experienced by infertile women undergoing hysterosalpingo contrast sonography or radiographic hysterosalpingography. *Int J Gynaecol Obstet* 2010; 111: 256-259.
- Spalding H, Martikainen H, Tekay A, Jouppila P. Transvaginal salpingosonography for assessing tubal patency in women previously treated for pelvic inflammatory disease and benign ovarian tumors. *Ultrasound Obstet Gynecol* 1999; 14: 205-209.
- Spalding H, Martikainen H, Tekay A, Jouppila P. A randomized study comparing air to Echovist as a contrast medium in the assessment of tubal patency in infertile women using transvaginal salpingosonography. *Hum Reprod* 1997; 12: 2461-4.
- Strandell A, Bourne T, Bergh C, Granberg S, Asztely M, Thorburn J. The assessment of endometrial pathology and tubal patency: a comparison between the use of ultrasonography and X-ray hysterosalpingography for the investigation of infertility patients. *Ultrasound Obstet Gynecol* 1999; 14: 200-4.
- Taechakraichana N, Wisawasukmongchol W, Uerpairojkij B, Suwajanakorn S, Limpaphayom K, Phaasawasdi S. Assessment of tubal patency by transvaginal sonographic hydrotubation with color Doppler flow. *J Obstet Gynaecol Res* 1996; 22: 473-9.
- Tanawattanacharoen S, Suwajanakorn S, Uerpairojkit B, Boonkasemsanti W, Virutamasen P. Transvaginal hysterosalpingo-contrast sonography (HyCoSy) compared with chromolaparoscopy. *J Obstet Gynaecol Res* 2000; 26: 71-5.
- Testa AC, Ferrandina G, Fruscella E, Van Holsbeke C, Ferrazzi E, Leone FP, Arduini D, Exacoustos C, Bokor D, Scambia G, Timmerman D. The use of contrasted transvaginal sonography in the diagnosis of gynecologic diseases: a preliminary study. *J Ultrasound Med* 2005; 24: 1267-1278.
- Volpi E, De Grandis T, Rustichelli S, Zuccaro G, Patriarca A, Sismondi P. A new technique to test tubal patency under transvaginal sonographic control. *Acta Obstet Gynecol Scand* 1994; 73: 797-801.
- Volpi E, De Grandis T, Sismondi P, Giacardi M, Rustichelli S, Patriarca A, Bocci A. Transvaginal salpingo-sonography (TSSG) in the evaluation of tubal patency. *Acta Eur Fertil* 1991 Nov; 22: 325-8.
- Volpi E, Zuccaro G, Patriarca A, Rustichelli S, Sismondi P. Transvaginal sonographic tubal patency testing using air and saline solution as contrast media in a routine infertility clinic setting. *Ultrasound Obstet Gynecol* 1996; 7: 43-8.
- Volpi E, Grandis T, Fedele M. Pain related to catheter location during sonosalpingography. *Ultrasound Obstet Gynecol* 1995; 5: 20.
- Watrelot A, Hamilton J, Grudzinskas JG. Advances in the assessment of the uterus and fallopian tube function. *Best Pract Res Clin Obstet Gynaecol* 2003; 17: 187-209.
- Zhou L, Zhang X, Chen X, Liao L, Pan R, Zhou N, Di N. The value of three-dimensional hystero-salpingo-contrast sonography with SonoVue in the assessment of tubal patency. *Ultrasound Obstet Gynecol* 2012 online.

## REFERTAZIONE, DOCUMENTAZIONE E ARCHIVIAZIONE DELL'ESAME ECOGRAFICO

### **Premessa**

L'incremento dell'importanza dell'esame ecografico nella gestione clinica dei pazienti, la sempre maggior diffusione di esami ecografici di screening (soprattutto in ostetricia), la diffusione di tecnologie informatiche a basso costo in grado di fornire agevoli modalità di stesura delle refertazioni e solidi supporti per un'archiviazione di grandi quantità di dati, nonché il costante incremento dei contenziosi medico-legali sono fattori tutti che giustificano un deciso passo avanti nella refertazione e nell'archiviazione dei rilievi di un esame ecografico.

### **Refertazione**

Il referto di un'ecografia è la principale modalità di comunicazione fra la struttura erogante la prestazione sanitaria ed il richiedente l'esame ecografico. Ha inoltre una valenza informativa nei confronti della persona assistita, cui va consegnato alla fine della prestazione dovuta come parte integrante della stessa. Si tratta di un aspetto fondamentale della prestazione professionale sanitaria che rientra nell'attività certificativa del Medico e che deve pertanto soddisfare precisi requisiti formali. Specificamente per quanto attiene la diagnostica per immagini e quindi anche per l'ecografia, quanto riportato sul referto finisce per rappresentare la parte rilevante dell'atto ecografico, in quanto contiene la descrizione e l'interpretazione delle immagini rilevate durante l'esame.

Elementi fondamentali della refertazione sono la chiarezza e l'accuratezza; nel contempo è auspicabile che il referto sia sintetico e non "dispersivo". Altro dato fondamentale della refertazione è la corrispondenza agli standard degli esami ecografici suggeriti e allo scopo per il quale il singolo accertamento viene effettuato, per cui l'indicazione all'esame ecografico oltre a costituire il reale motivo dell'accertamento deve far parte integrante del referto stesso e quindi essere chiaramente riportata.

## 1. Modalità di stesura e archiviazione del referto

- Si ritiene, in considerazione dell'ampia diffusione dei supporti informatici presso i servizi che erogano prestazioni mediche e, comunque, del loro costo contenuto che può quindi facilitarne l'acquisizione, che la refertazione di un accertamento strumentale come l'ecografia sia **preferibilmente** redatta mediante l'ausilio di essi.
- Si ritiene adeguato che il referto venga redatto mediante i comuni programmi di video-scrittura o con software di refertazione dedicati all'ecografia ostetrica e ginecologica.
- Tale modalità di refertazione ha indubbi vantaggi quali:
  - l'intelleggibilità del referto stesso,
  - l'annullamento di eventuali difficoltà incontrate "a posteriori" nell'interpretazione calligrafica o di segni (es. "X" o "/" ) apposti manualmente su prestampati,
  - la possibilità di memorizzazione digitale del referto,
  - la riduzione degli spazi occupati fisicamente dai referti archiviati in forma cartacea,
  - l'accessibilità dei documenti memorizzati, in caso di contenzioso o smarrimento da parte della persona assistita.
- L'associato impiego di modelli e frasi memorizzate in precedenza può inoltre semplificare e velocizzare il lavoro di refertazione oltre a fornire garanzie di omogeneità nel contenuto della refertazione stessa.
- E' inoltre opportuno l'impiego di modalità e formati di memorizzazione che rendano inalterabile la refertazione.

Per i motivi di cui sopra, quindi, è da considerarsi non consigliabile l'impiego di referti compilati integralmente a mano. A questo proposito, si ritiene opportuno il tempo di diciotto mesi a far data alla pubblicazione di queste Linee Guida, per l'acquisizione di eventuali supporti informatici e dei relativi software, e la preparazione degli opportuni modelli per la refertazione e la loro successiva implementazione nella pratica quotidiana.

Si ricorda che il referto è un atto pubblico che non deve essere alterato in alcun modo da parte di terzi mediante aggiunte, sottolineature o segni tipografici di qualunque genere. Un'eventuale correzione riportata manualmente, qualora sia assolutamente necessario apportarla, deve consentire di poter controllare la parte di refertazione corretta barrata mediante una linea e riportare a fianco la controfirma dell'operatore firmatario del referto stesso.

## 2. Caratteristiche generali del referto

- **Intestazione:** si ritiene necessario che il referto sia fornito dell'intestazione della struttura sanitaria presso cui la prestazione ecografica

viene erogata. Nel caso di attività libero-professionale sono da evitarsi le diciture anonime, ad esempio “*Studio Medico*”, senza una chiara identificazione della struttura sanitaria erogante.

- **Generalità della persona assistita:** è indispensabile che il referto venga intestato con nome, cognome e data di nascita della persona assistita.
- **Indicazione all'esame ecografico:** questo è un punto fondamentale del referto ecografico. Un'adeguata refertazione non può prescindere dall'indicazione dell'esame e quindi essa non è una parte facoltativa dell'accertamento. Si ritiene, sia da un punto di vista clinico che medico-legale, che l'indicazione identifichi in modo inoppugnabile il motivo per cui l'esame ecografico viene richiesto ed effettuato.
- Per gli esami di screening ad esempio tale termine dovrà far parte integrante dell'indicazione: es. per un esame ecografico del II trimestre l'indicazione corretta sarà: “*ecografia di screening del II trimestre*”.
- Per gli esami ecografici cosiddetti mirati l'indicazione deve contenere il motivo per cui viene effettuato l'accertamento.
- Nel caso di indagini ecografiche in ostetricia e ginecologia effettuate per finalità particolari (cosiddetti “per specifiche indicazioni”: es. valutazione del liquido amniotico, biometria fetale, Doppler, cervicometria, ecc.) queste ultime costituiranno l'indicazione all'esame. L'indicazione condiziona anche il contenuto della refertazione degli “*esami ecografici effettuati per specifica indicazione*”, alcuni dei quali sono richiesti presso gli ambulatori di ecografia per pazienti ricoverati o esterni al di fuori del contesto di un controllo clinico e quindi non identificabili come office ecografia, e che necessitano di essere refertati diversamente dagli esami ecografici di screening. Questa modalità di lavoro è necessaria sia da un punto di vista clinico, in modo tale che l'esame ecografico e la sua refertazione forniscano elementi idonei a rispondere al quesito posto, sia dal punto di vista di un corretto e reciproco rapporto medico-persone assistita e ad evitare quindi che ad accertamenti di un certo tipo vengano eventualmente addebitate *a posteriori* mancanze che in realtà di tali accertamenti non sono proprie. A questo proposito si ritiene quindi necessario che in tutti i casi in cui non viene effettuato un esame ecografico in gravidanza cosiddetto “completo” (di screening o diagnostico mirato) che quindi comporterebbe la valutazione dell'anatomia fetale, perché non richiesto o perché già effettuato anche in altra sede o perché l'esame attuale viene effettuato in regime d'urgenza o di ricovero al di fuori del *setting* di ambulatori dedicati, questo venga espressamente evidenziato nella refertazione e la persona assistita ne venga resa edotta (riportando la seguente frase sul referto: “*esame ecografico effettuato non per screening malformativo, e di ciò si informa la persona assistita*”).



### 3. Menzione dell'informazione resa alla paziente sull'esame ecografico

Si ritiene utile che dopo l'indicazione all'esame venga menzionato:

- a) il **colloquio preliminare** durante il quale è stato possibile discutere con la persona assistita gli scopi, i limiti, le modalità di effettuazione dell'accertamento (anche nel caso in cui la paziente fosse già stata informata in precedenza da altro sanitario);
- b) il fatto che la persona assistita abbia recepito le informazioni, abbia dato il consenso all'esame e abbia potuto discuterne con l'operatore;
- c) il **colloquio post-test**: tale pratica non deve essere trascurata e consiste in una breve discussione sui risultati dell'esame (anche in caso di esito normale) e sui suoi limiti.

### 4. Fattori limitante l'esame ecografico

Si ritiene opportuno che qualora presenti essi vadano riportati dopo i rilievi ecografici effettuati (es. obesità, impedenza acustica dei tessuti addominali della paziente, oligoamnios, ecc.).

### 5. Data, generalità e firma dell'operatore

E' necessario che il referto sia datato e firmato dal medico che ha effettuato l'esame ecografico. Si ritiene che la firma del medico debba essere apposta sulle proprie generalità dattiloscritte come il resto della refertazione (nome e cognome). Non si ritiene adeguata la sola firma del sanitario, spesso non sufficiente, a posteriori, per identificarlo.

### 6. Caratteristiche tecniche del referto

Come già riportato pocanzi l'adeguatezza di un referto viene definita dall'indicazione per la quale viene effettuato l'esame ecografico. Si ritiene quindi che il referto debba contenere tutti i rilievi suggeriti dalle Linee Guida SIEOG per una specifica tipologia di esame ecografico.

In particolare per gli esami effettuati per screening malformativo è indispensabile che i rilievi ecografici riguardanti i vari organi e apparati del feto vengano preceduti opportunamente da una frase introduttiva: *Evidenziati/visualizzati con regolari caratteri ecografici, in accordo con le potenzialità ed i limiti dello screening ecografico delle malformazioni, ecc.*, o comunque che tale frase sia contenuta nelle note del referto.

## 7. Archiviazione del referto ecografico

E' utile che la refertazione degli esami ecografici venga memorizzata su appositi supporti digitali e conservata secondo i tempi previsti dalla legge. In mancanza di tali supporti le copie cartacee devono essere conservate per un periodo di tempo analogo.

## 8. Documentazione

La documentazione dell'esame ecografico è opportuna:

- 1) per la natura dell'accertamento stesso (facente parte delle metodiche di diagnostica per immagini);
- 2) per la necessità di dimostrare l'adesione alle modalità operative più adeguate e suggerite dalle Linee Guida per l'effettuazione dell'esame ecografico;
- 3) per incrementare la qualità dell'accertamento stesso durante la fase di training (è stato infatti provato che la necessità di produrre fotogrammi contenenti scansioni ecografiche predefinite e di buona qualità è in grado di incrementare progressivamente la qualità dell'accertamento);
- 4) per le procedure di audit e di controllo di qualità;
- 5) per fornire elementi di valutazione in caso di contenziosi medico-legali.

Diverse Società scientifiche al di fuori dei confini del nostro Paese hanno definito le scansioni idonee da riprodurre mediante fotogrammi anche nei casi di esito normale dell'esame ecografico.

Riteniamo quindi che questo debba essere fatto anche nella nostra realtà operativa.

A questo proposito si ritiene che:

- 1) debbano essere allegati al referto un numero di fotogrammi contenenti scansioni ecografiche diverse a seconda della tipologia di esame (vedi appendice);
- 2) i fotogrammi devono riportare chiaramente l'identificativo del paziente e la data dell'esame ecografico;
- 3) il numero dei fotogrammi allegati deve essere riportato sul referto;
- 4) i fotogrammi ed eventuali clips di dettagli dell'esame ecografico possono essere archiviati su supporto digitale o se non disponibile in forma cartacea e conservati come da normative di legge.

Si ritiene opportuno il tempo di diciotto mesi a far data dalla pubblicazione di queste Linee Guida, per l'acquisizione di eventuali supporti informatici e dei relativi software per l'archiviazione delle immagini ecografiche.

## APPENDICE 1

### SCANSIONI DI CUI SI SUGGERISCE ARCHIVIAZIONE SU FOTOGRAMMI DA ALLEGARE ALLA REFERTAZIONE

---

#### 1. Esame ecografico del I trimestre

- Scansione longitudinale dell'utero da cui risulti la posizione della CO;
- echi embrionari/fetali con misura del CRL (lunghezza cranio-caudale);
- dimostrazione dell'ACE/BCF (attività cardiaca embrionale/battito cardiaco fetale) mediante M-mode (opzionale);
- scansione sulle regioni annessiali/ovaie;
- eventuali reperti patologici;
- **in caso di esame effettuato per screening della trisomia 21 a 11-13 settimane:**
  - a) misura del CRL,
  - b) misura della NT;
- eventuali reperti patologici.

#### 2. Esame ecografico del II trimestre

- Sezione assiale dell'estremo cefalico su cui si misurano BPD e CC (transtalamica);
- sezione assiale dell'estremo cefalico per la misura del trigono del ventricolo cerebrale laterale distale (transventricolare);
- sezione assiale dell'estremo cefalico su cui si visualizza il cervelletto (con relativa misura del diametro trasverso);
- scansione delle orbite;
- scansione del labbro superiore;
- 4-camere cardiache e campi polmonari;
- efflusso sinistro;
- efflusso destro;
- 3 vasi (quando eseguita);
- sezione assiale addome con bolla gastrica (misura della CA);
- scansione assiale o coronale delle logge renali;
- sezione assiale addome con inserzione cordone ombelicale;
- sezione assiale addome con vescica;
- scansione longitudinale della colonna vertebrale;
- misura del femore;
- eventuali reperti patologici.

Si ritengono opzionali eventuali immagini delle scansioni condotte sugli arti.

### 3. Esame ecografico del III trimestre

- Sezione assiale dell'estremo cefalico su cui si misurano BPD, CC;
- sezione assiale dell'estremo cefalica in cui si evidenzia il trigono del ventricolo cerebrale laterale distale;
- 4-camere cardiache e campi polmonari;
- sezione assiale addome con bolla gastrica (misura della CA);
- scansione assiale o coronale delle logge renali;
- sezione assiale addome con vescica;
- misura del femore;
- eventuali reperti patologici.

Per le altre tipologie di esami trattati in queste Linee Guida si suggerisce di produrre una documentazione mediante fotogrammi che riproducano le scansioni principali oggetto dell'esame ecografico effettuato.

#### Bibliografia

- Edwards H, Smith J, Weston M. What makes a good ultrasound report? *Ultrasound* 2014; 22: 57.
- CAR Standard for performing diagnostic obstetric ultrasound examinations, Canadian Association of Radiologists, 2010.
- Obstetric Ultrasound Examination, Practice Guideline, AIUM, 2013.
- Swiss Obstetric Ultrasound Guideline, SGUM (Swiss Society for Ultrasound in Medicine), 2011.
- Fetal Anomaly Screening Program, NHI 2010, UK.
- Salomon J, Alfirevic Z, Berghella V. Practice guidelines for performance of the routine mid-trimester fetal ultrasound scan. *ISUOG, Ultrasound Obstet Gynecol* 2010.
- Professional Practice Guidelines and Policy Statements for Canadian Sonography, CSDMS (Canadian Society of diagnostic Medical Sonography), 2011.
- Colosi E, Gaglioti P, Taddei F. Refertazione: aggiornamento secondo le nuove Linee Guida SIEOG, *Sieog News*, 2008.
- Salomon JL, Winer N, Bernard JP et al. A score-based method for quality control of fetal images at routine second-trimester ultrasound examination. *Prenat Diagn* 2008; 28: 822.

## GLOSSARIO

- **ACCURATEZZA:** è la corrispondenza tra il risultato di un determinato test con la reale presenza o assenza della malattia.
- **AMNIONICITÀ:** numero di sacchi amniotici in una gravidanza multipla.
- **ARITMIA:** alterazione del ritmo cardiaco.
- **ASISTOLIA:** difetto della sistole cardiaca.
- **BPD:** (BiParietal Diameter) diametro biparietale della testa fetale.
- **BRACHICEFALIA:** forma del cranio con aumento del diametro verticale su quello sagittale.
- **BRADICARDIA:** rallentamento della frequenza cardiaca.
- **CARDIOTOCOGRAFIA:** tecnica per la rilevazione delle modificazioni della frequenza cardiaca fetale.
- **CATCH:** sindrome caratterizzata da Cardiac defect, Abnormal face, Thymus hypoplasia or aplasia, Cleft palate Hypocalcemia and deletion on chromosome 22.
- **CINELOOP:** capacità dell'ecografo di memorizzare e restituire le ultime immagini visualizzate.
- **CORIONICITÀ:** numero e tipo di placentazione in una gravidanza multipla.
- **COULTER-COUNTER:** strumento analizzatore delle dimensioni delle particelle.
- **COUNSELLING:** consultazione.
- **CRL:** (Crown-Rump Length) lunghezza vertice-sacro del feto.
- **DIV:** difetto cardiaco interventricolare.
- **DOLICOCEFALIA:** forma del cranio con maggiore sviluppo del diametro sagittale.
- **DOPPLER:** tecnica per la valutazione della velocità del flusso ematico nei vasi.
- **FISH:** Fluorescent In Situ Hybridization.
- **FRAME RATE:** frequenza di aggiornamento dell'immagine nell'ecografo.
- **GRAVIDANZA ECTOPICA:** gravidanza con impianto in una sede che non è la cavità endometriale.
- **hCG:** human Chorionic Gonadotropin (gonadotropina corionica umana).
- **IUD:** IntraUterine Device, dispositivo di contraccezione intrauterino.
- **MARCATORI ECOGRAFICI DI CROMOSOMOPATIA:** segni ecografici, non malformazioni, che si manifestano frequentemente nei feti con cromosomopatia.
- **MENDELIANO:** carattere ereditario trasmesso attraverso i cromosomi.
- **META-ANALISI:** studi che combinano i dati provenienti da esperimenti simili.
- **MICRODELEZIONE:** perdita di un piccolo segmento di cromosoma.
- **MONOCORIALI:** gemelli monozigoti, che condividono la stessa placentata.
- **OLIGODRAMNIOS:** liquido amniotico diminuito.
- **OUE:** Orifizio Uterino Esterno.
- **OUI:** Orifizio Uterino Interno.
- **POLIDRAMNIOS:** liquido amniotico aumentato.
- **PREGLAMPSIA:** gestosi E.P.H. (edemi, proteinuria, ipertensione).
- **PRESENTAZIONE:** prima parte fetale che si confronta con lo stretto superiore del bacino.
- **SCREENING:** metodo per identificare la presenza di una determinata malattia in una popolazione di individui apparentemente sani.
- **S/D:** rapporto sistole-diastole.
- **SINDROME:** insieme di sintomi che caratterizzano un definito quadro clinico.
- **SITUAZIONE:** rapporto tra l'asse del corpo fetale e l'asse della cavità uterina.
- **STUDI CASO-CONTROLLO:** studi che coinvolgono un gruppo di individui affetti da una malattia confrontato con un gruppo di individui sani.
- **STUDI DI COORTE:** studi prospettici su un gruppo di individui selezionato in base a determinate caratteristiche.
- **TACHICARDIA:** aumento della frequenza cardiaca.
- **TIMING:** scelta del tempo adatto.
- **TOCOLITICI:** farmaci che riducono le contrazioni uterine.
- **TRANSLUCENZA NUCALE:** area transonica localizzata nella regione posteriore del collo fetale, che appare più ispessita nei feti con trisomia 21.



ISBN: 88-6135-179-4  
978-88-6135-179-0